



NÁVOD K FOTODOKUMENTACI RAN

Fakultní nemocnice Olomouc:

Mgr. Lenka Šeflová, RNDr. et RNDr. Ing. Ladislav Stanke, Ph.D., Jana Habáňová, Blanka Baslarová, Jana Tichá, Bc. Pavla Götzellová, Mgr. Adéla Kolková, Bc. Dalibor Janeček, Anna Hanáková, MUDr. Daniela Čihalíková, MUDr. Bohumil Zálešák, Ph.D., MUDr. Karin Chytilová, Ph.D., Světlana Svačinová, Bc. Petra Lexová

Česká společnost pro léčbu rány:

prof. PhDr. Andrea Pokorná, Ph.D., doc. MUDr. Lenka Veverková, Ph.D., MUDr. Vladimíra Fejfarová, Ph.D., Mgr. Markéta Koutná, Ph.D., MUDr. Júlia Černožorská, Ph.D., MUDr. Radek Doležel, Ph.D., MUDr. Jan Stryja, Ph.D., MUDr. Vojtěch Mezera, Ph.D., MUDr. Dominika Diamantová

TIRÁŽ PŘEDNÍ / IMPRESUM

Návod k fotodokumentaci ran

Fakultní nemocnice Olomouc, Česká společnost pro léčbu rány

Neoprávněné užití tohoto díla je porušením autorských práv a může zakládat občanskoprávní, správněprávní, popř. trestněprávní odpovědnost.

Odpovědná redaktorka Tereza Vintrová
Návrh obálky a layout Dalibor Janeček
Sazba Dalibor Janeček

Vydala Univerzita Palackého v Olomouci

Křížkovského 8, 771 47 Olomouc
www.vydavatelstvi.upol.cz

Vytiskla firma Profi-tisk group s.r.o.

Chválkovická 223/5, 779 00 Olomouc
www.profitisk.cz

1. vydání
Olomouc 2024

Publikace ve VUP neprošla předtiskovou ani jazykovou úpravou.

© text Lenka Šeflová, Ladislav Stanke, Jana Habáňová, Blanka Baslarová, Jana Tichá, Pavla Götzellová, Adéla Kolková, Dalibor Janeček, Anna Hanáková, Daniela Čihalíková, Bohumil Zálešák, Karin Chytilová, Světlana Svačinová, Petra Lexová, Andrea Pokorná, Lenka Veverková, Vladimíra Fejfarová, Markéta Koutná, Júlia Černoorská, Radek Doležel, Jan Stryja, Vojtěch Mezera, Dominika Diamantová, 2023
© Univerzita Palackého v Olomouci, 2024

ISBN 978-80-244-6422-0 (tisk)
ISBN 978-80-244-6423-7 (online: iPDF)

VUP 2024-0007 (tisk)
VUP 2024-0008 (online: iPDF)

Neprodejná publikace

Zásady fotodokumentace ran

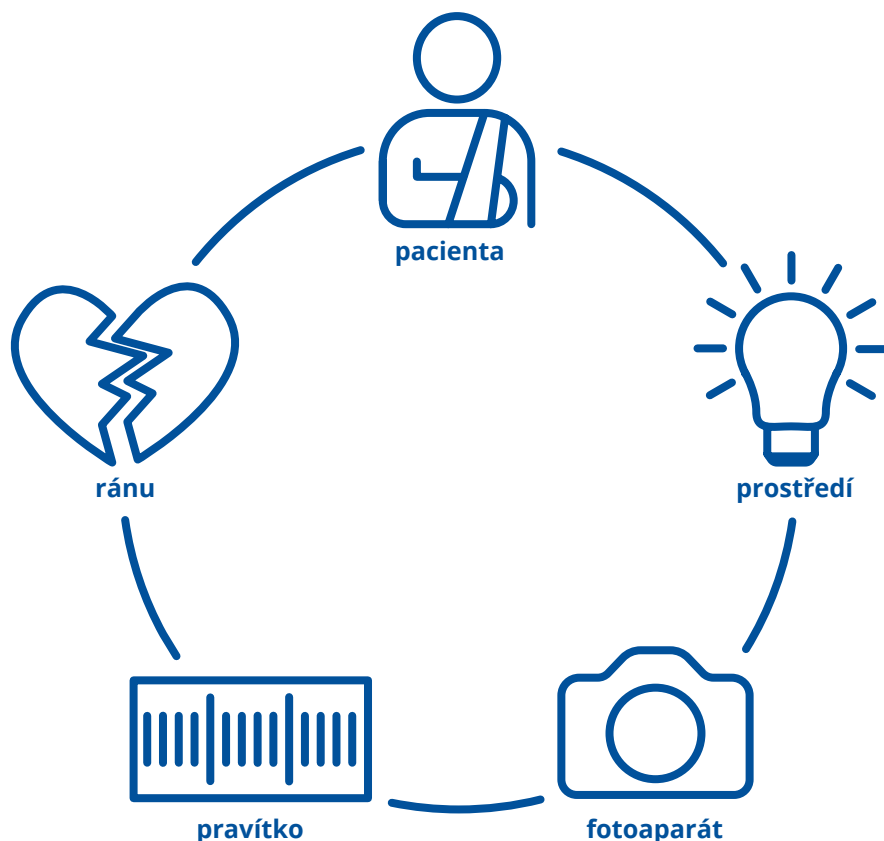
Autorský kolektiv si je vědom, že ne všechna doporučení lze aplikovat a dodržet v různém klinickém prostředí. Materiál je majoritně určen pro využití u lůžkových poskytovatelů zdravotních služeb (nemocnice), kteří nemají k dispozici profesionální fotografické vybavení (např. SLR nebo jiné fotoaparáty s výměnnými objektivy s větší plochou čipu). Příručka pro fotodokumentaci ran je určena všem zdravotnickým pracovníkům, kteří pořizují fotografické záznamy ran a poškození kůže a tkání. Jedná se o zjednodušené metodické pokyny, které by měly vést ke sjednocení požadavků na pořizování záznamů a jejich zkvalitnění. S ohledem na rozsah textu je nezbytné využít jisté míry zjednodušení tak, aby byla metodika maximálně stručná, v klinické praxi využitelná a výsledky porovnatelné.

Dívejte se na pořizovaný snímek očima člověka, který nevidí ránu ani okolí rány. Fotografie musí mít výpovědní hodnotu poskytnout informace i osobě, která ránu neviděla. Důležitá je ostrost a dostatečné rozlišení fotografie/snímku.

Snaha o dosažení dokonalého snímku je často limitována aktuálním zdravotním stavem, ochotou a možnostmi pacienta spolupracovat. Jsou případy, kdy fotografuje jen jedna osoba nebo pacienta nelze uvést do požadované polohy a jsme nuceni pořizovat fotografie v nepřírozených polohách, při kterých nelze získat vypovídající a kvalitní fotografii. V takových případech pořídte fotografii za podmínek daných zdravotním stavem pacienta, umístěním a rozsahem rány a počtem fotografujících osob.

V námi představeném textu nejsou uvedené jednotlivé kroky, které na sebe pevně navazují. Jedná se spíše o pracovní rámec a přehled doporučení. Návod k fotodokumentaci ran poskytuje souhrnné informace tak, aby fotografie byly snímány stále stejným způsobem a docílily nejvyšší možné míry jejich porovnatelnosti. Obecně se doporučuje vycházet z principů anatomického zobrazování rovin těla. Shrnutí základních zásad fotodokumentace ran je uvedeno v *příloze č. 1*.

Při focení rány zaměřte svou pozornost na:



Pacient

V případě život ohrožujících stavů fotografujte pouze celky těla. Například horní polovinu těla a pak dolní polovinu těla apod. tak, aby fotografování zabralo co nejméně času. Fotografie pořídte až po stabilizaci zdravotního stavu pacienta. Týká se například akutních stavů, kdy fotografujeme pro další forenzní archivaci a zpracování (*obr. 1*).

Pacienta informujte a získajte ústní souhlas. Písemný informovaný souhlas pacienta pořídte v případě jednoznačné identifikace z fotografie např. obličej, tetování nebo jiný specifický znak.

Respektujte soukromí a důstojnost pacienta. Pokud je to možné, zakryjte intimní oblasti, obličej nebo identifikovatelné oblasti těla pacienta (*obr. 1, 2, 31, 32*).

Fotodokumentaci pořizujte na začátku, v průběhu, při ukončení ústavní nebo ambulanti péče; tzn. při přijetí, při změně stavu rány nebo léčebného postupu, při překladech, propuštění nebo při ukončení léčby.

Snažte se sladit požadavky a preference vašeho pracoviště s technickými požadavky a doporučeními pro pořízení kvalitních snímků.

Před zahájením převazu **nezapomínejte na tlumení bolesti.** Při pořizování fotodokumentace může být doba převazu delší a pro pacienta náročnější.

Zvolte pohodlnou polohu pro pacienta i pro fotografující osoby.

Využijte možnosti dostupného příslušenství a funkcí lůžka – hrazdička, zvýšení nebo snížení ložní plochy, laterální náklon (*obr. 2, 23*), postranice, polohovací pomůcky, podložení části těla, apod.

V rámci možností pracoviště fotografujte s pomocí dalších osob. Zejména při fotografování velkých ran v oblasti sakra, hýždí, pat, u neklidných pacientů, u obézních pacientů – např. jeden drží pacienta a pravítko, druhý fotografuje. **Pozor** u fotografování zejména měkkých tkání, kde vzniká riziko deformace v důsledku jejich fixace v potřebné poloze nebo podložení (*obr. 2*). V případě pořizování fotografie končetin můžeme fotografovat ve visu s úchopem končetiny v prostoru druhou osobou (*obr. 29, 30*).

Prostředí

Připravte prostředí, pozadí a okolí fotografovaného pacienta, části těla nebo rány. Pro úpravu pozadí využijte stěnu, závěs, zástěnu, prostěradlo nebo podložku zavěšenou na postranici lůžka apod. Příklad nevhodného tmavého pozadí můžeme vidět na *obr. 30*.

Uklidte, upravte lůžko a bezprostřední okolí pacienta např. shrnuté ložní prádlo, nevhodné předměty na lůžku, znečištěné podložky, ložní a osobní prádlo (příklad nevhodného prostředí na *obr. 3, 4*).

Pod fotografovanou část těla dejte čistou, jednobarevnou podložku, ideálně bílou.

Zkontrolujte a pokud je to možné přizpůsobte osvětlení místnosti. Pokuste se odstranit zkreslující faktory – zatemnění, žaluzie, rolety, sluneční svit z okna, zobrazení stínů (*obr. 4, 5, 26*) apod.

Při fotografování se snažte, aby použité světlo bylo vždy stejných vlastností. Vyhýbejte se přisvícení ran umělými zdroji světla, které nejsou součástí běžného světelného vybavení v místnosti. Pokud bude rána snímána vícekrát, tak hrozí, že opakované snímání nebude provedeno za stejného osvětlení. Tím spíše, pokud jej bude provádět někdo jiný (*obr. 5*).

Celá rána by měla být osvětlena jediným typem zdroje světla např. stropní světlo (*obr. 31, 32*). V případě potřeby, neosvětlenou část rány dosvíte spíše odrazem, např. pomocí bílé odrazné desky (*obr. 6, 7*) či improvizovaně kusem bílého papíru nebo podložkou. Kde není jiná možnost než osvit umělým bodovým osvětlením, dbejte na to, aby celá oblast zájmu byla osvětlena jediným typem osvětlení a zejména, aby se kalibrační část pravítka obsahující barevné značky nacházela pod tímto typem osvětlení.

Pokud je třeba v přirozeném sociálním prostředí dokumentovat i stav v místě poskytování péče, lze první snímky pořídit bez úpravy okolí. Následně je nezbytné pracovat dle obecných doporučení.

Fotoaparát (tablet, mobilní telefon)

Nepoužívejte soukromý fotoaparát, tablet, mobilní telefon (dále jen fotoaparát) nebo jiná soukromá mobilní zařízení pro pořizování fotografií.

Používejte stále stejný fotoaparát a vybavení poskytnuté zaměstnavatelem.

Chraňte fotoaparát před vnější kontaminací znečištěnými rukavicemi, rukama, povrchy.

Prsty nepokládejte na objektiv. Objektiv udržujte čistý.

Při focení tabletem, mobilním telefonem se vyvarujte používání digitálního zoomu z důvodu snížení kvality fotografie. Ideální není ani používání optického zoomu a to z toho důvodu, že při opakovaném fotografování není možné zajistit stejné nastavení zoomu a tím ani perspektivu. Preferencí je používání objektivů s pevnou ohniskovou vzdáleností.

Přísvit bleskem nedoporučujeme, zejména z toho důvodu, že kombinace blesku a náklonu může způsobit, že reliéf povrchu rány bude na pohled přehnaný (*obr. 5*).

To je způsobeno tím, že světlo je příliš kontrastní a rozdíl světla a stínu bude větší, než s využitím přirozeného světla. Přísvit bleskem je tudíž možné považovat za poslední volbu, v případě, že není možný přísvit scény jiným (méně kontrastním) způsobem. Výjimkou je dutina ústní, kde je obtížné ránu osvětlit přirozeným světlem, je tedy nutné použít blesk a zaostřit na danou ránu (*viz příloha č. 4*).

Pokud je to možné, tak při fotografování držte fotoaparát v obou rukách, abyste zajistili stabilitu při focení (*obr. 8, 9*). Pro zvýšení stability si můžete lokty/ruce zapřít např. o pevnou část lůžka, o své vlastní boky.

Fotoaparát příliš nenaklánějte a udržujte stále kolmý směr vůči fotografovanému povrchu rány (*obr. 6, 7, 9, 17, 19, příloha č. 4*). Přílišné náklony mohou vést ke zkreslení obrazu a zdánlivě zvětšovat, či zmenšovat některé části rány (*obr. 20, 21*).

Ohledně pořízení snímku zkontrolujte ostrost a celkovou kvalitu pořízené fotografie.

Pravítko

Pravítko slouží jako: základní orientační bod k vyhodnocení ostrosti a kvality snímku, poskytuje referenci pro stanovení skutečné velikosti ran, správné orientace fotoaparátu vůči fotografované ráně, k rozpoznání strany a směru focení. Pravítko je nedílnou součástí popsaného procesu a představuje důležitý technický prostředek, který slouží ke správnému vyhodnocení rány, jejího okolí a následně pro dostatečně kvalitní monitoring změn v rámci nastavené léčby (*obr. 10*). Pro dosažení výše uvedeného disponuje kalibračními prvky – ArUco markerem a barevnou škálou (*obr. 11, 12, příklad jejich parametrů je uveden v technické příloze č. 3*), které umožní při následném prohlížení snímků na počítači upravit jejich barevné podání, aby co nejlépe odpovídalo realitě, či s využitím vhodných algoritmů změřit rozměry rány apod.

Aby bylo možné tohoto dosáhnout, je nutné dodržovat několik dále popsaných zásad:

- Pravítko neohýbejte, nenaklánějte, symbol hlava panáčka na pravítku určuje směr focené rány k hlavě pacienta (*obr. 2, 6, 17, 18*).
- Dobrou orientaci na těle pacienta poskytují hodiny nebo symboly panáčka, srdíčka. 12. hodina určuje kraniální nebo proximální směr foceného horního okraje rány, směrem k temeni hlavy pacienta. Na chodidle je proximální směr k patě/kotníku. 6. hodina určuje kaudální nebo distální směr foceného dolního okraje rány směrem k dolním končetinám. Na chodidle je distální směr k prstům nohy. Viz *příloha č. 4 Metodická pomůcka k příkladání pravítka*.
- Pravítko popisujte iniciály pacienta v pořadí jméno, příjmení, rok narození (*obr. 13, 14*). Do poznámek na pravítku lze uvést datum, popř. čas převazu, polohu pacienta při focení, lokalizaci, např. pravá pata, noha - 5. prst pravé dolní končetiny.
- Pravítko nesmí zakrývat ránu ani její část (*obr. 15, 16*).
- Pravítko přikládejte vždy stejně, umístěte ho cca 2 cm od rány, aby okolí rány bylo zaměřené spolu s ránou (*obr. 17, 18*).

- Pokud je to možné, tak pravítko položte na pokožku těsně v okolí rány, tam kde to požadavky na sterilitu nepovolují, pravítko držte v těsné blízkosti nad ránou a jejím okolím (*obr. 17, 18*). Zdůrazňujeme požadavek na aseptický postup a nutnost využít vždy jedno pravítko na jednu ránu. Pravítko umístěte do bezprostřední výšky v blízkosti rány bez přímého zakrytí rány a jejího okolí pravítkem (včetně případného stínu vrženého pravítkem do oblasti rány) a zároveň do co nejtěsnější výšky nad fotografovanou ránu (*obr. 17, 18*). Důvodem je, aby nedocházelo k nepřesnému posouzení vzdáleností ve snímku pomocí přiloženého pravítka. Pravítko umístěné do větší výšky nad ránu zkreslí posuzované vzdálenosti ve snímané scéně (*obr. 19, 20, 21*). Navíc hrozí, že při opakovaném snímání stejné rány a umístění pravítka do rozdílné výšky nebude možné dostatečně přesně porovnat vzdálenosti ve fotografované scéně. Z čehož vyplývá požadavek na dodržování stále stejné výšky umístění pravítka nad ránu a jejího okolí.
- V případě, že fotí jedna osoba, lze si pomoci zafixováním pravítka náplastí k tělu pacienta (*obr. 22*). Alternativně je možné použít papírové pravítko, jehož rubová strana je opatřena adhezivem, které umožňuje dočasnou fixaci pravítka na kůži pacienta bez nutnosti dodatečně použít náplast.
- Velikost pravítka přizpůsobte rozměrům rány tak, aby na pořízené fotografii byla viditelně zachycena velikost rány – pravoúhlé 10 cm/20 cm pravítko levopravé nebo pravolevé (*obr. 18, 23*).
- Na trhu jsou různé typy pravítek včetně metalického pravítka, které je sterilizovatelné. Za účelem co nejpřesnějšího změření by pravítko mělo být pravoúhlé, jednorázové, barvy bílé, ideálně obsahující barevnou škálu a obrazec umožňující kontrolu perspektivy nebo syntetický orientační obrazec tzv. ArUco marker (*obr. 10, 11, 12*).
- Grafické elementy na pravítku jsou důležité k vyhodnocování rány, proto je nutné, aby byly na fotografii viditelné a aby se pravítko neohýbalo nebo jinak nedeformovalo (*obr. 28*). Náklon pravítka způsobí, že délkové jednotky jeho měřítka nebudou v celé šířce pravítka stejně velké, což povede k nemožnosti správně změřit velikost rány a jejího okolí. Prevencí deformace je tisk pravítka na papír s gramáží 300 g/m² a vyšší. Technické parametry jsou popsány v *příloze č. 3*.

Rána

U mnohočetných ran je vhodné pořídit fotografii větší části těla např. rány na zádech (*obr. 1*), břichu apod., aby byl poskytnutý komplexní pohled a poté fotografovat detaily jednotlivých ran.

V případě potřeby dokumentace sekrece z rány vyfotografujte ránu společně s odstraněným krytím, před a po debridementu (*obr. 24, 25*).

Fotografujte kolmo nad ránou (*obr. 6, 7, 17, 19, příloha č. 4*).

Existují různé přístupy viz *příloha č. 4, obr. 6, 9, 17*:

- Bude se fotit ve směru anatomických rovin, jako při CT/MRI a ty určují směry fotografování. V takovém případě lze očekávat nejvyšší míru opakovatelnosti, jelikož se pozorovaná rovina jednoduše popíše slovně a v případě dalšího fotografování je zjevné z jakého směru je nutné pořizovat další snímky.
- Fotografuje se co nejvíce kolmo na rovinu, ve které se nachází dokumentovaná rána (*obr. 17, příloha č. 4*). Pokud to bude na nějakém kloubu, břiše apod., tak se pravděpodobně už nikdy do tohoto směru netrefíme, protože to nebude podle čeho posoudit. To je riziko speciálně pokud to fotí pokaždé někdo jiný. Střed otáčení, nebo osa, která bude procházet ránou se bude navíc v rámci hojení posouvat, proto je jednodušší se orientovat pomocí rovin používaných v učebnicích anatomie.
- U ležícího pacienta preferujeme horizontální směr fotografování (pakliže nefotíme třeba plosku nohy nebo bradu) s tím, že si pacienta, pokud to situace dovolí, napolohujeme. Tam kde to není možné, lze využít toho, že máme fotoaparát volně v ruce a polohu fotoaparátu přizpůsobíme poloze pacienta. U stojícího pacienta preferujeme vertikální směr fotografování.

- Zobrazení rány, těla nebo části těla by se mělo nacházet uprostřed displeje fotoaparátu.

Při fotografování detailů ran fotografujeme takovým způsobem, aby ideálně plocha rány zaujímala celou plochu formátu snímané fotografie. (*obr. 9, 18, 26, 27*)

V praxi to znamená, že velkou ránu, velkou plochu těla, celé tělo pacienta jsme nuceni fotografovat z větší vzdálenosti (*obr. 17*); malou ránu zase z kratší vzdálenosti. Proto při každém dalším fotografování je vhodné dodržet stejnou vzdálenost, stranu a úhel, aby byly snímky mezi sebou následně porovnatelné.

Pravítko nesmí zakrývat ránu ani její část (*obr. 15, 16*). Pravítko přikládejte vždy stejně, umístěte ho cca 2 cm od rány, aby okolí rány bylo zaměřené spolu s ránou.

V bloku pacient upozorňujeme na fotografování zejména měkkých tkání, kde vzniká riziko jejich deformace v důsledku podložení. Někdy může být vhodné fotografování ve visu s úchopem končetiny druhou osobou v prostoru (*obr. 2, 29, 30*).

Snahou je docílit, abychom všichni dodržovali stejnou metodu kladení pravítka. Usnadní nám to každé další fotografování, protože nebudeme muset kontrolovat přiložení pravítka na předchozí pořízené fotografii.

Při opakovaném pořizování fotografie se snažte umístit fotoaparát do stejné vzdálenosti od focené rány.

Zaměřte a zaostřete ránu. V případě že pořízená fotografie není ostrá, vyfoťte ránu znovu. Ujistěte se, že máte snímek ostrý, vyfoťte více snímků a pro archivaci vyberte ten nejostřejší. Pokud zdravotní stav pacienta neumožňuje opětovné snímání, ponechejte i méně kvalitní fotografii. Ideálně doplňte slovní komentář do dokumentace pacienta (*viz příloha 4*).

Příloha č. 1 Shrnutí základních zásad fotodokumentace ran

PACIENT

Před fotografováním zohledněte zdravotní stav pacienta.

Informovaný souhlas poříďte v případě jednoznačné identifikace pacienta z fotografie např. při záběru obličeje.

Zachovejte důstojnost pacienta a pokud je to možné, zakryjte intimní oblasti, obličej.

Fotodokumentaci pořizujte na začátku, v průběhu, při změně stavu nebo léčby. Při ukončení léčby, hospitalizace nebo ambulantní péče.

Snažte se sladit požadavky a preference vašeho pracoviště s technickými požadavky a doporučeními pro pořízení kvalitních snímků.

Před převazem s fotografováním nezapomínejte na tlumení bolesti.

Zvolte pohodlnou polohu pro pacienta a pro fotografujícího.

K fotografování a udržení polohy pacienta využijte příslušenství a funkce lůžka a polohovací pomůcky.

Pokud je to možné tak rozsáhlé rány nebo obtížně přístupné rány fotografujte alespoň ve dvojici.

PROSTŘEDÍ

Připravte prostředí, pozadí, okolí pacienta v místnosti.

Pokud je třeba v přirozeném sociálním prostředí dokumentovat i stav v místě poskytování péče, lze první snímky pořídit bez úpravy okolí. Následně je nezbytné pracovat dle obecných doporučení.

Upravte lůžko a bezprostřední okolí pacienta a rány.

Přizpůsobte osvětlení v místnosti.

Pod fotografovanou část těla vložte čistou jednobarevnou podložku.

Eliminujte zkrusující světelné faktory v místnosti – stíny žaluzií apod.

Ránu osvětlejte jen jedním typem zdroje světla, které je v místnosti.

FOTOAPARÁT

K fotografování používejte stále stejný přístroj poskytnutý zaměstnavatelem.

Fotoaparát, tablet, mobil a jejich objektiv udržujte čistý.

Při fotografování držte fotoaparát v obou rukách.

Zajistěte stabilitu rukou při fotografování.

Při fotografování nepoužívejte přisvit bleskem a ZOOM.

Je možné, že se snímek bude načítat delší dobu, snažte se udržet stabilitu rukou s fotoaparátem nad ránou, aby nedošlo k třesu rukou a k rozostření snímání rány.

Fotoaparát příliš nenaklánějte, udržujte kolmý směr vůči fotografovanému povrchu rány.

Při opakovaném pořizování fotografie umístěte fotoaparát do stejné vzdálenosti od focené rány.

Ihned po vyfotografování zkontrolujte ostrost a kvalitu fotografie.

Nekvalitní záběr nasnímejte znovu, dokud nedosáhnete požadované kvality snímku.

Pokud zdravotní stav pacienta neumožňuje opětovné snímání, ponechejte i méně kvalitní fotografii. Doplňte komentářem v dokumentaci.

PRÁVÍTKO

Popisujte iniciály pacienta v pořadí jméno, příjmení, rok narození. Datum pořízení snímku.

Do poznámky na pravítku lze uvést polohu při focení, lokalizaci, velikosti ran, strany a směr fotografování.

Pravítko by mělo být pravoúhlé – levopravé a pravolevé, jednorázové, barvy bílé.

Pravítko je prvním orientačním bodem k vyhodnocení ostrosti a kvality snímku.

Pravítko přikládejte vždy stejným způsobem tak, aby blízké okolí rány bylo zaměřené spolu s ránou. Cca 2 cm od rány a do bezprostřední výšky nad ránou.

Pravítko nesmí zakrývat ránu ani její část.

Pravítko neohýbejte, nenaklánějte, ani jinak nedeformujte.

Symbol panáčka na pravítku směřujeme k hlavě pacienta.

Máte-li pravítko bez orientačních symbolů např. srdíčka, panáčka, tak dobrou orientaci poskytují hodiny – směr hlava 12. hodina, směr k nohám 6. hodina.

RÁNA

U mnohočetných ran fotografujte část těla se všemi ránami a v případě potřeby vyfotografujte detaily jednotlivých ran.

Pozor u fotografování zejména měkkých tkání, kde vzniká riziko jejich deformace v důsledku podložení.

Někdy může být vhodné fotografovat ve visu s úchopem končetiny v prostoru druhou osobou.

Při fotografování detailů ran fotografujte takovým způsobem, aby ideální plocha rány zaujímala celou plochu formátu snímané fotografie.

Snažte se fotografovat kolmo nad ránou.

Pokaždé použijte stejnou metodu měření a kladení pravítka.

Pravítko umístěte cca 2 cm od rány a do bezprostřední výšky nad ránou.

Zaměřte a zaostřete ránu.

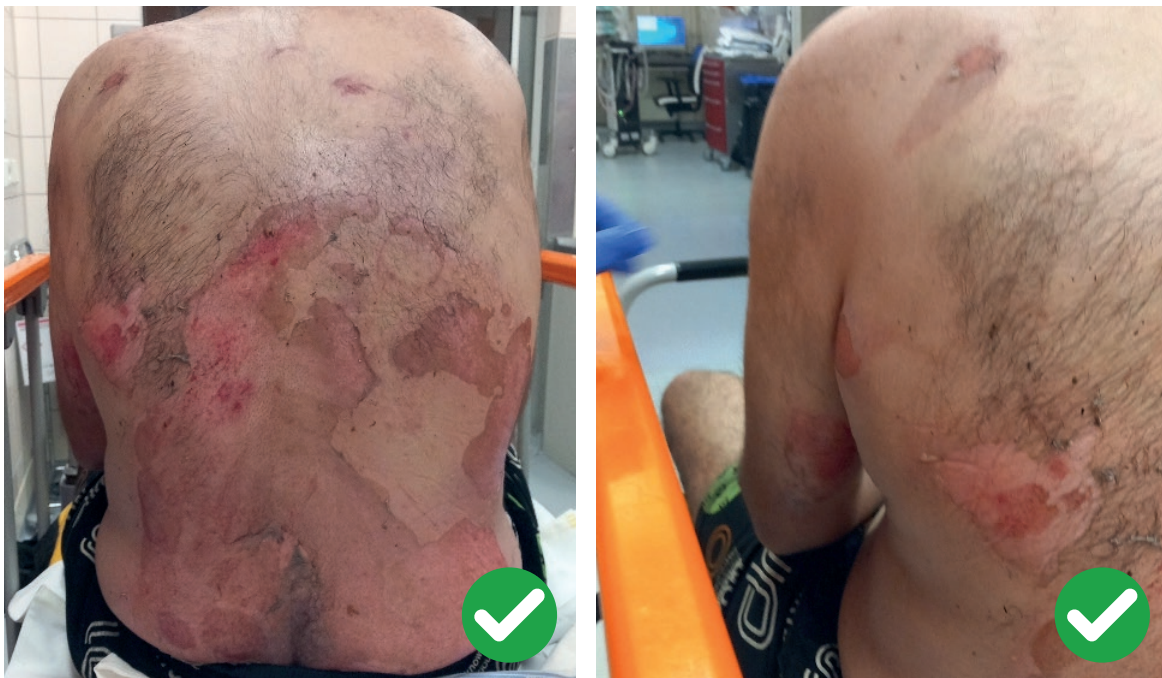V případě, že pořízená fotografie není ostrá, vyfotografujte ránu znovu.

Vyfotografujte ránu společně s odstraněným krytím, před debridementem. Dokumentujte tím sekreci rány.

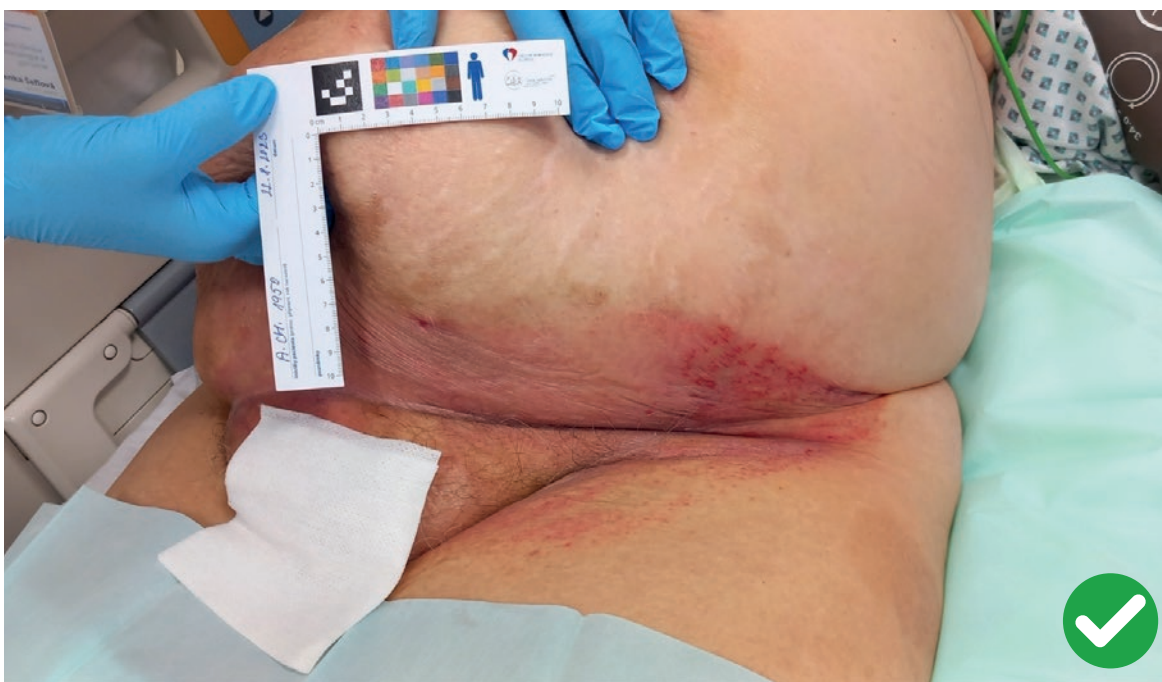Vyfotografujte ránu po debridementu, tedy po přípravě spodiny rány nebo vždy je-li to třeba.

Příloha č. 2 Obrazová příloha

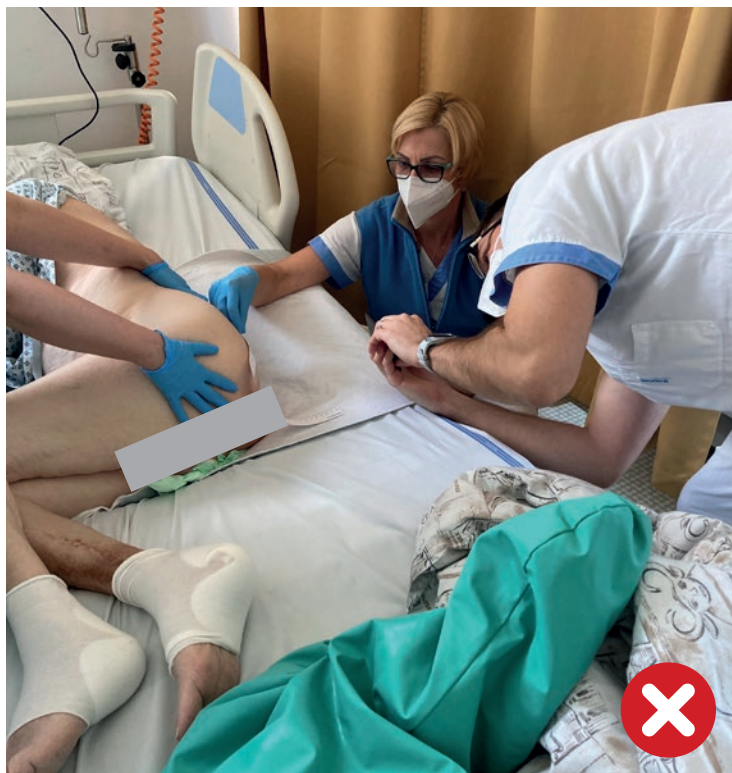Obr. 1 Správná modelová ukázka fotografie velké plochy těla. Popálenina zad u pacienta po přijetí na oddělení urgentního příjmu. Detail popáleniny je na vedlejší fotografii. Hlavní snímaná část těla (záda) centrována na střed snímku, s respektem na soukromí a důstojnost pacienta.



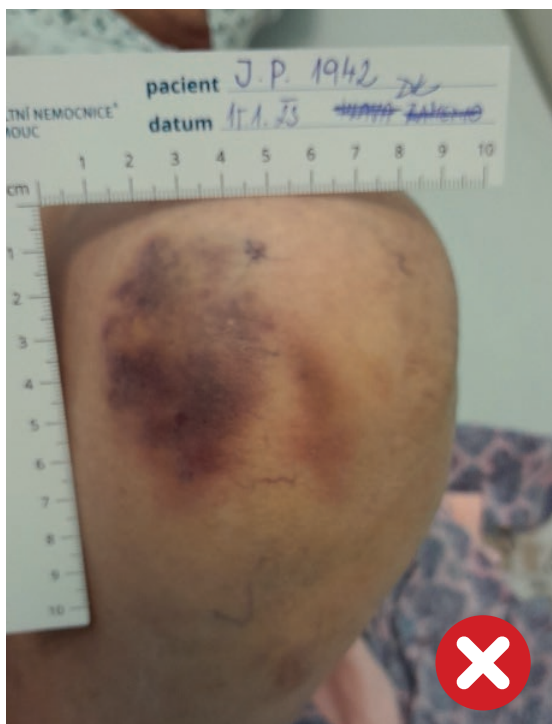Obr. 2 Opruzeniny v podbřišku, obtížně přístupná lokalita v oblasti laloků břicha naléhajících na sebe. Lokalitu nelze vyfotit jedinou osobou. Při zvednutí laloku dochází k mírné deformaci měkkých tkání. Ke zlepšení přístupu k fotografované lokalitě byla použita poloha vleže s laterálním náklonem lůžka.



Obr. 3 Nepohodlná poloha při fotografování. Nevyužití možnosti polohovacího lůžka. Horní končetina fotografující osoby je nevhodně stabilizována o ložní plochu lůžka. Nevhodně zvolená velikost pravítka, shrnutá plena pod pacientem. Hodinky na ruce fotografující osoby.

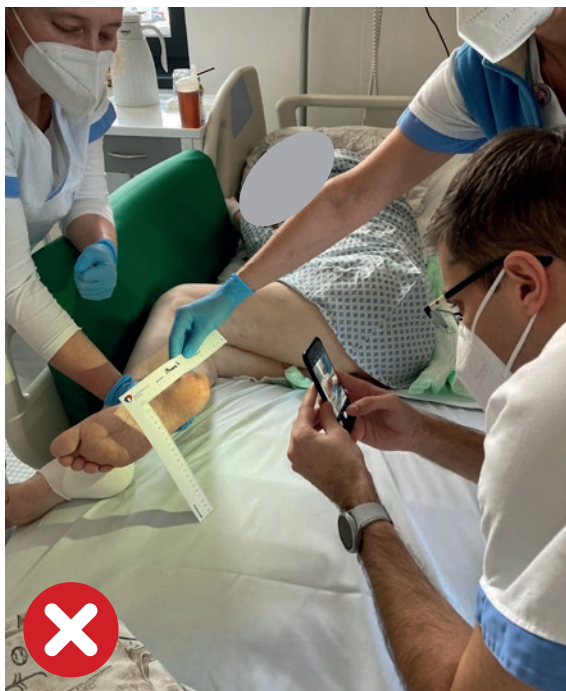

Obr. 4 Jedná se o nesprávný postup, pohozený župan – neuklizené okolí. Neostře pravítko znázorňuje, že ani pořádná fotografie nebude ostrá. Dolní část snímku je zastíněna.




Obr. 5 Jedná se o nesprávný postup. Při fotografování není zajištěna stabilita horních končetin fotografující osoby. Pacient je uložen do nepohodlné polohy. Hodinky na ruce fotografující osoby.

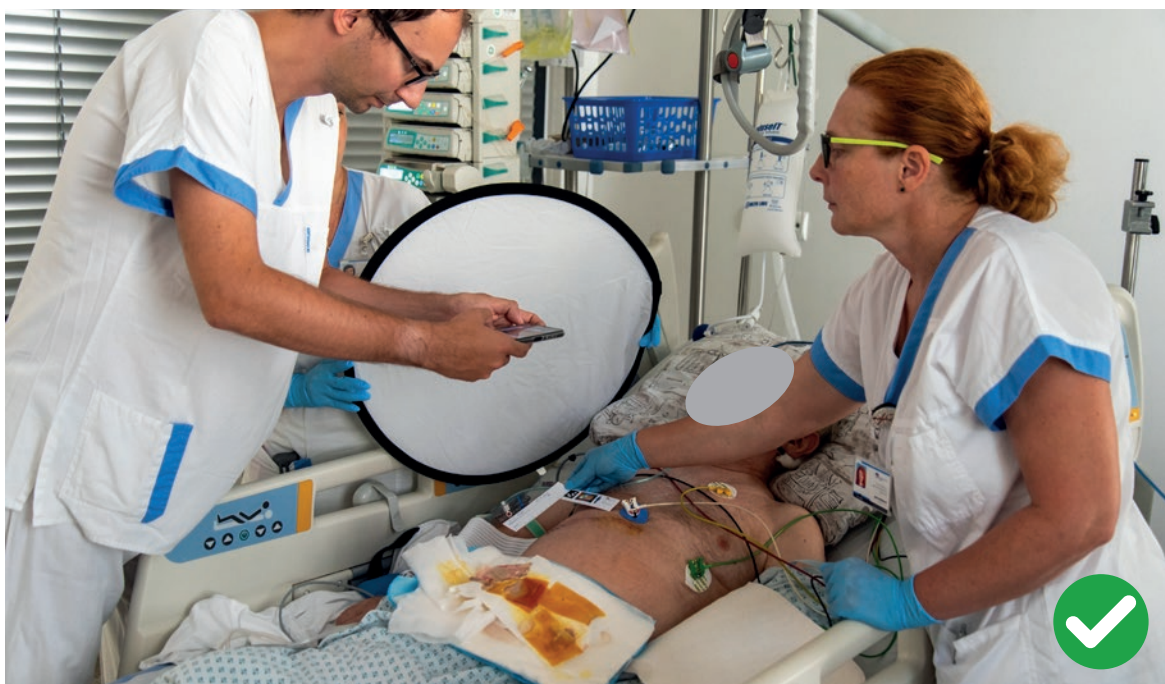Při focení jsou viditelné stíny. Orientace pravítka není dle konvence prezentované v návodu. K focení malé rány by stačilo 10 cm pravítko, zde bylo použité 20 cm pravítko.



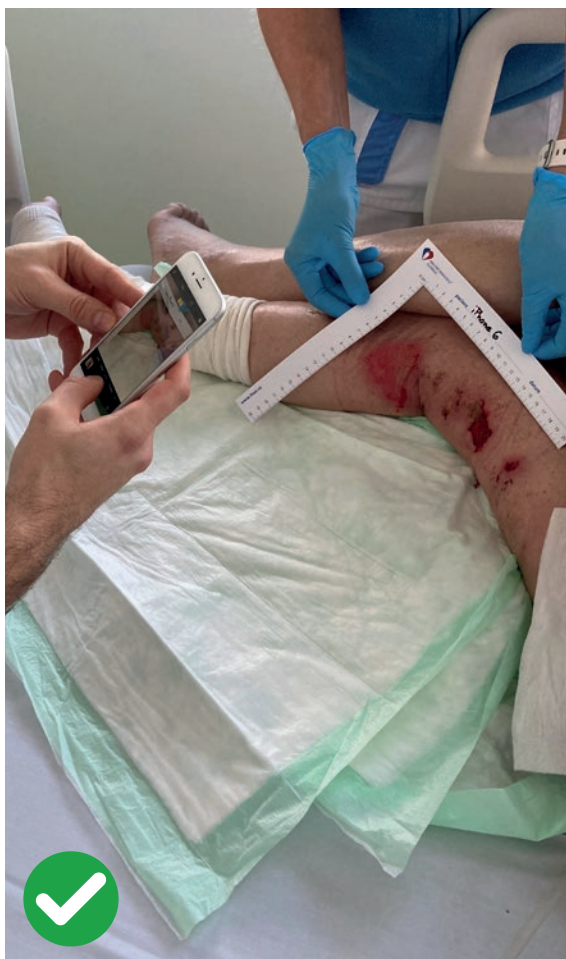Obr. 6 Detail demonstrace správného použití odrazné desky při fotografování dehiscence operační rány na bříse. Fotoaparát je správně kolmo na ránu.



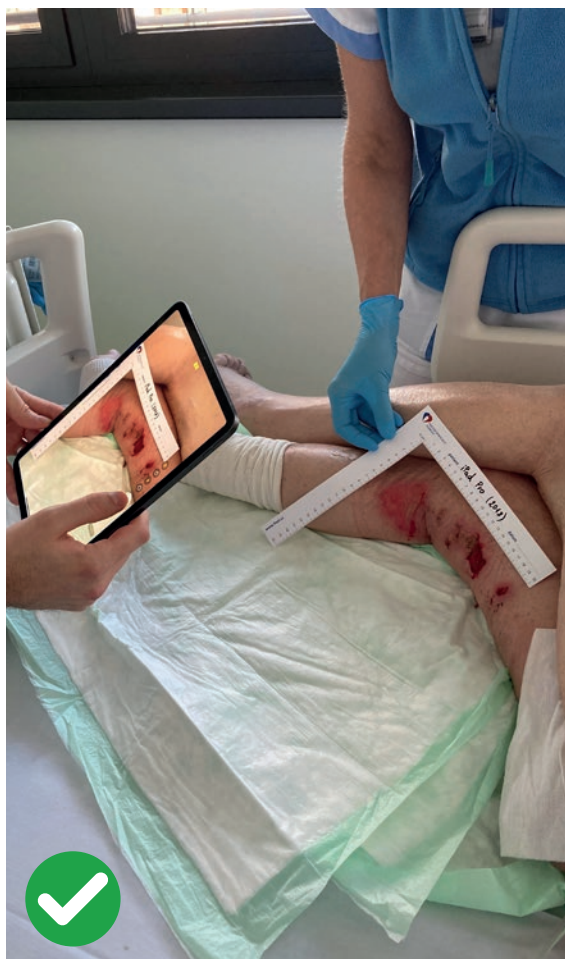Obr. 7 Správný postup při focení. Rozmístění osob při fotografování dehiscence operační rány na bříse za pomoci odrazné desky. Vyfotografované odstraněné krytí pro možnost posouzení míry/rozsahu sekrece.



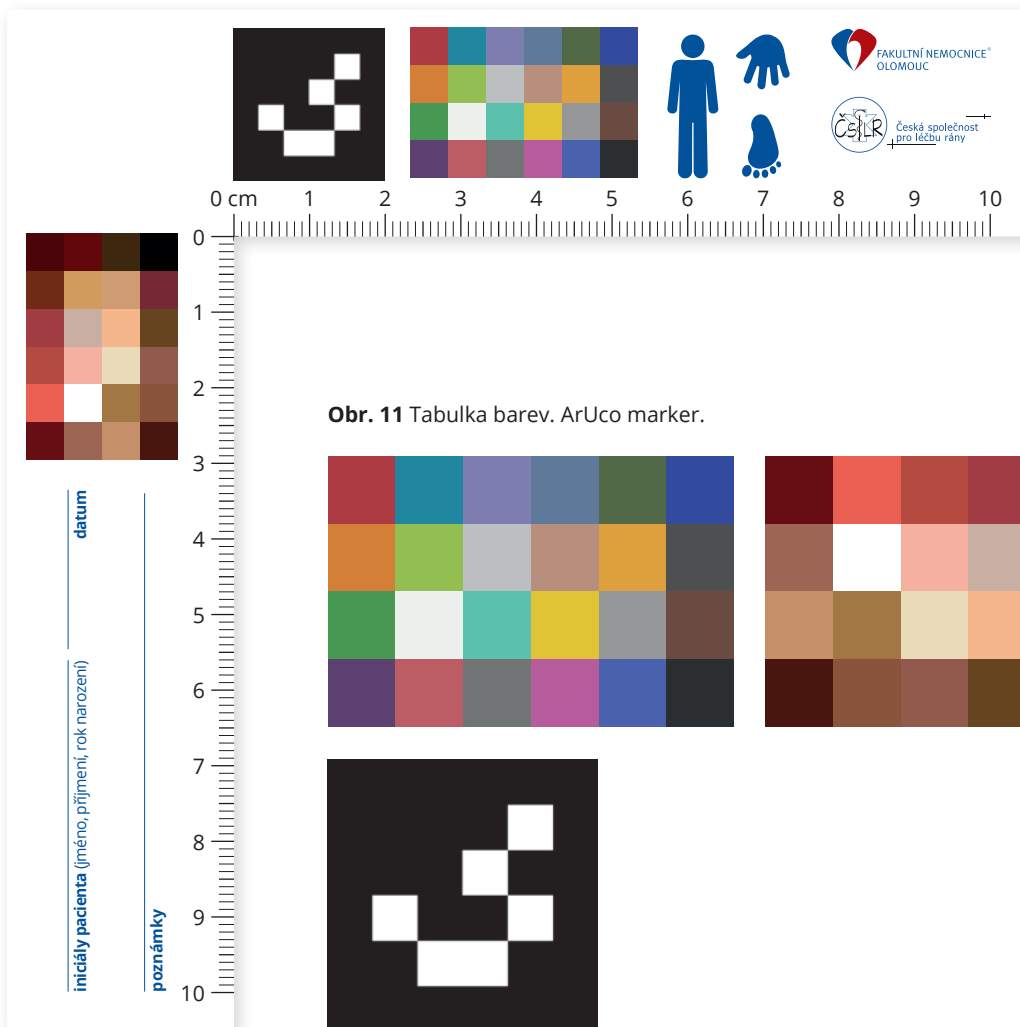
Obr. 8 Ukázka fotografování mobilním telefonem. Poloha dolní končetiny při fotografování není ideální, ale museli jsme se přizpůsobit přání a spolupráci pacienta.




Obr. 9 Ukázka fotografování tabletem. Tablet je správně směřován kolmo na ránu. Poloha dolní končetiny při fotografování není ideální, ale museli jsme se přizpůsobit přání a spolupráci pacienta.



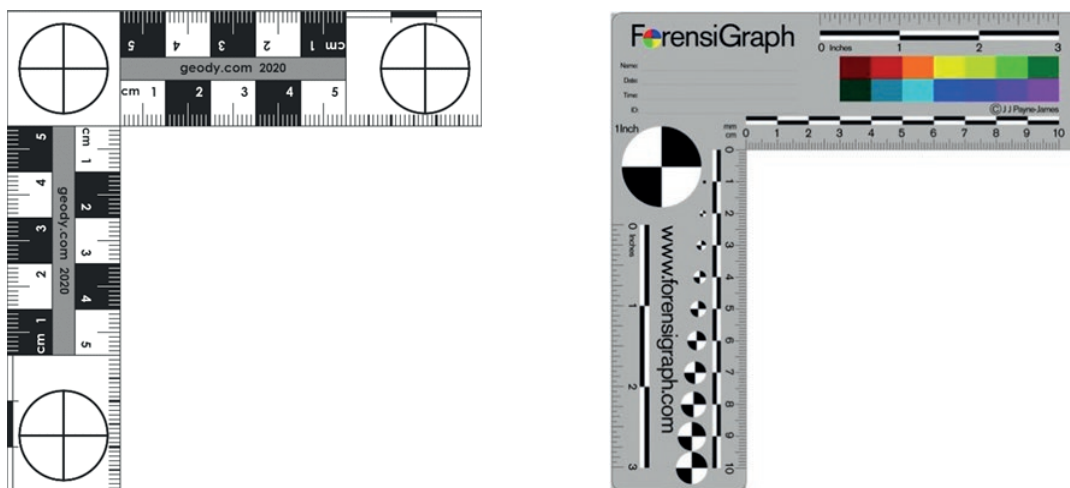
Obr. 10 Příklad 10 cm pravítka pro focení ran s tabulkou barevné škály barev, s ArUco markerem.



Obr. 11 Tabulka barev. ArUco marker.



Obr. 12 Příklad pravítků pro forenzní účely. Crime scene scale ruler (malls-09.top)

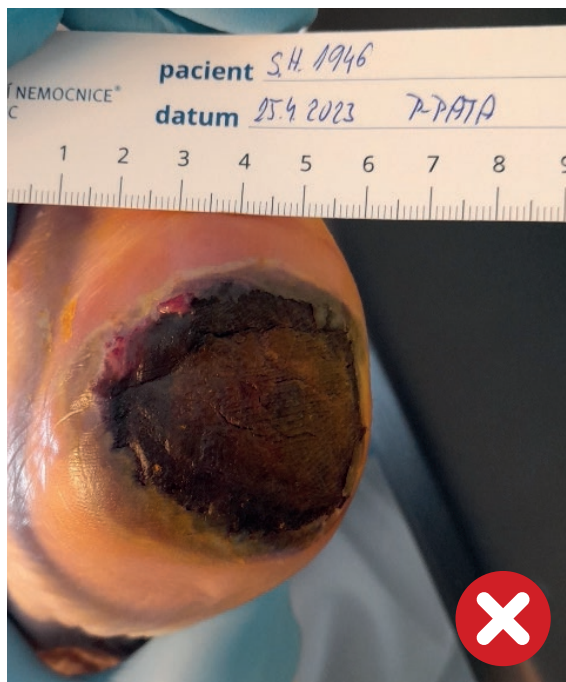
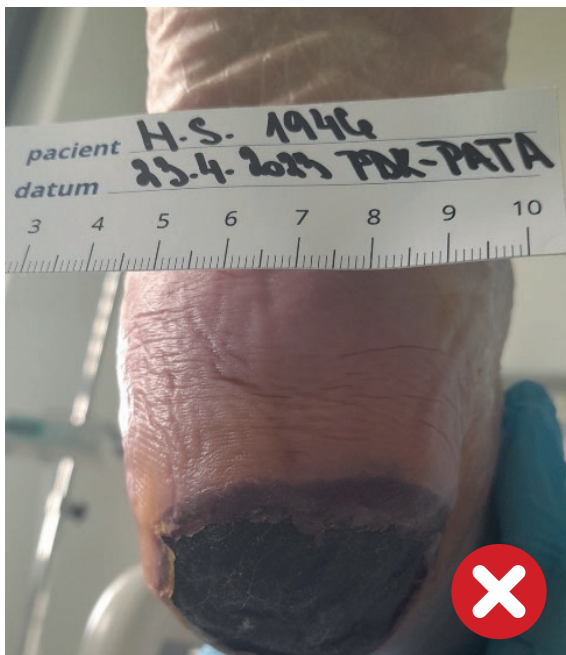
Obr. 13, 14 Příklad nesprávné praxe. Jedná se o srovnání dvou stejných ran u jednoho pacienta – každá je vyfotografovaná jinak. Bez popisu bychom nepoznali stranu. Je pozorovatelný vliv osvětlení.

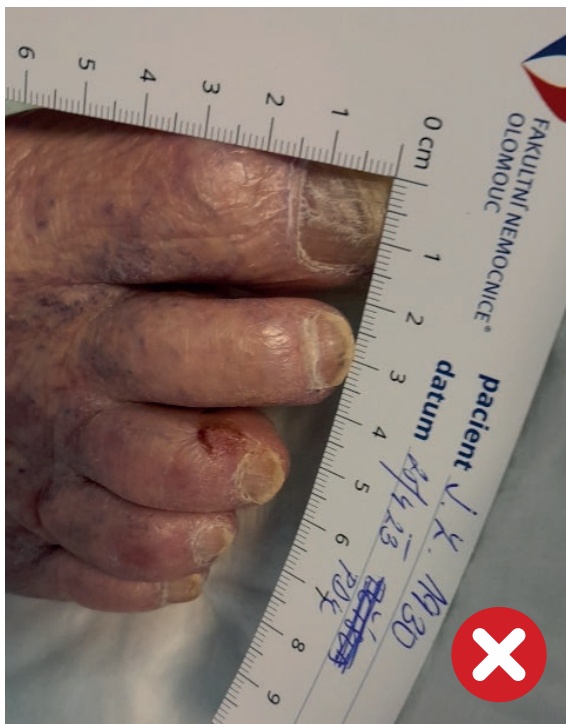Iniciály na pravítku mají být ve správném pořadí jméno, příjmení pacienta, rok narození viz obr 13.

Na obr. 13 vlivem nesprávné polohy fotografované rány není vidět celá plocha rány, ale jen její část, pravítko je nad ránou umístěno příliš vysoko.

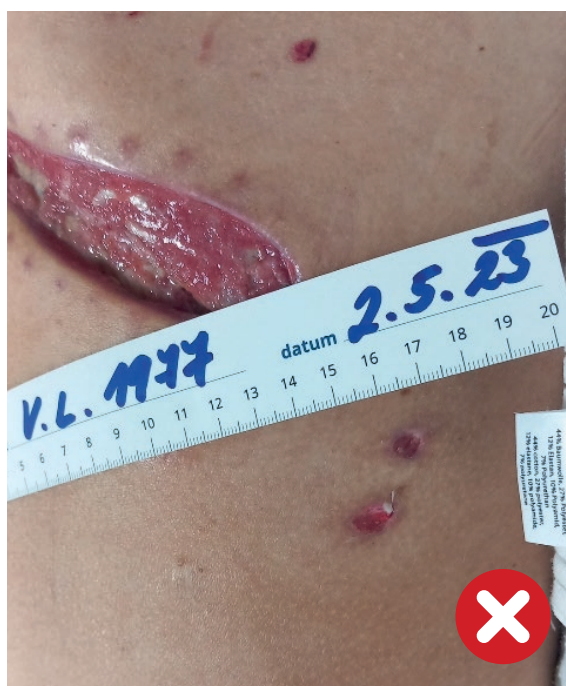Na obr. 14 je popis pravítka u stejného pacienta v jiném, tedy nesprávném pořadí.



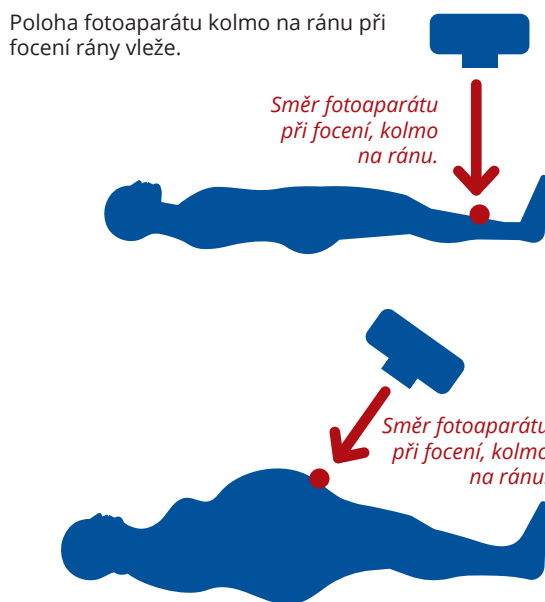
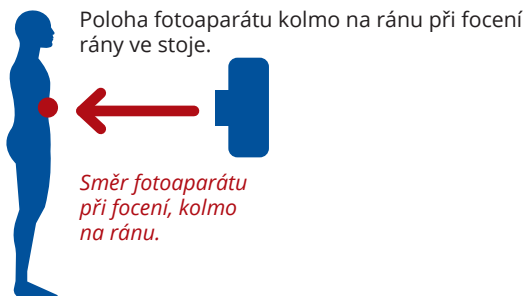
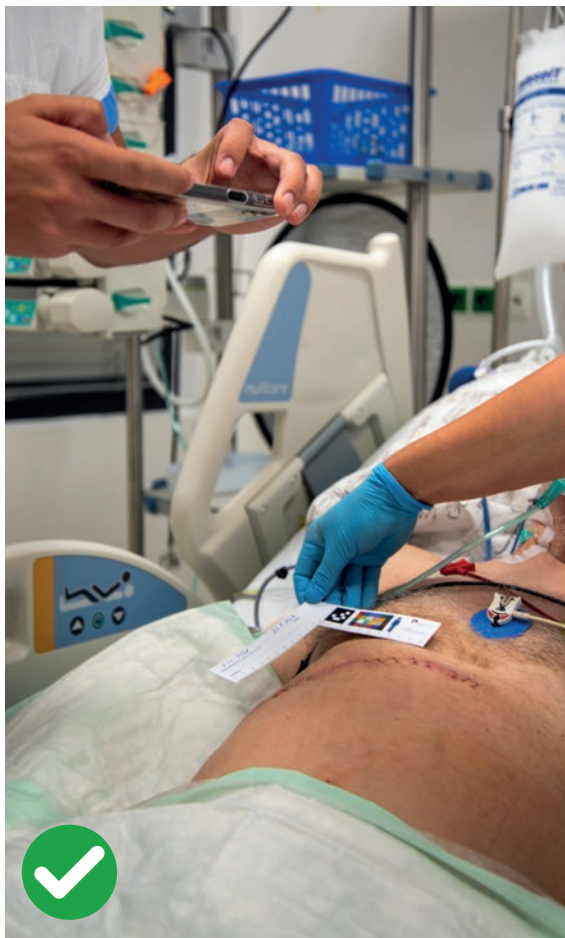Obr. 15 Příklad nesprávně umístěného pravítka: překrytí části palce, symbol srdíčka nesměřuje proximálně.



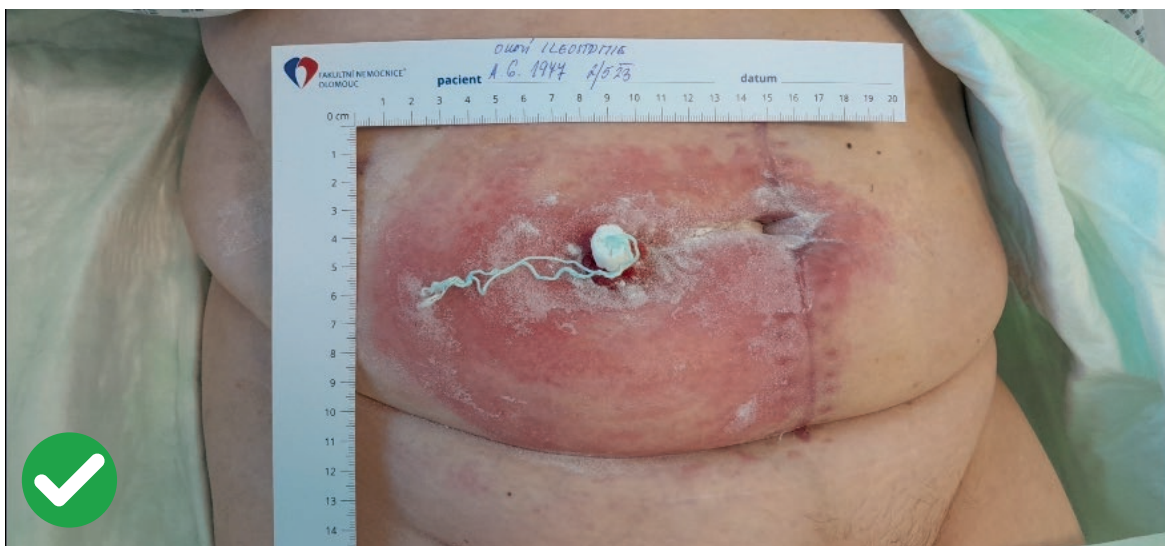Obr. 16 Příklad nesprávně umístěného pravítka: část rány je překryta nesterilním rovným pravítkem, není poznat umístění rány na těle. Vždy je lepší vyfotit celkový pohled na ránu a potom detail rány.



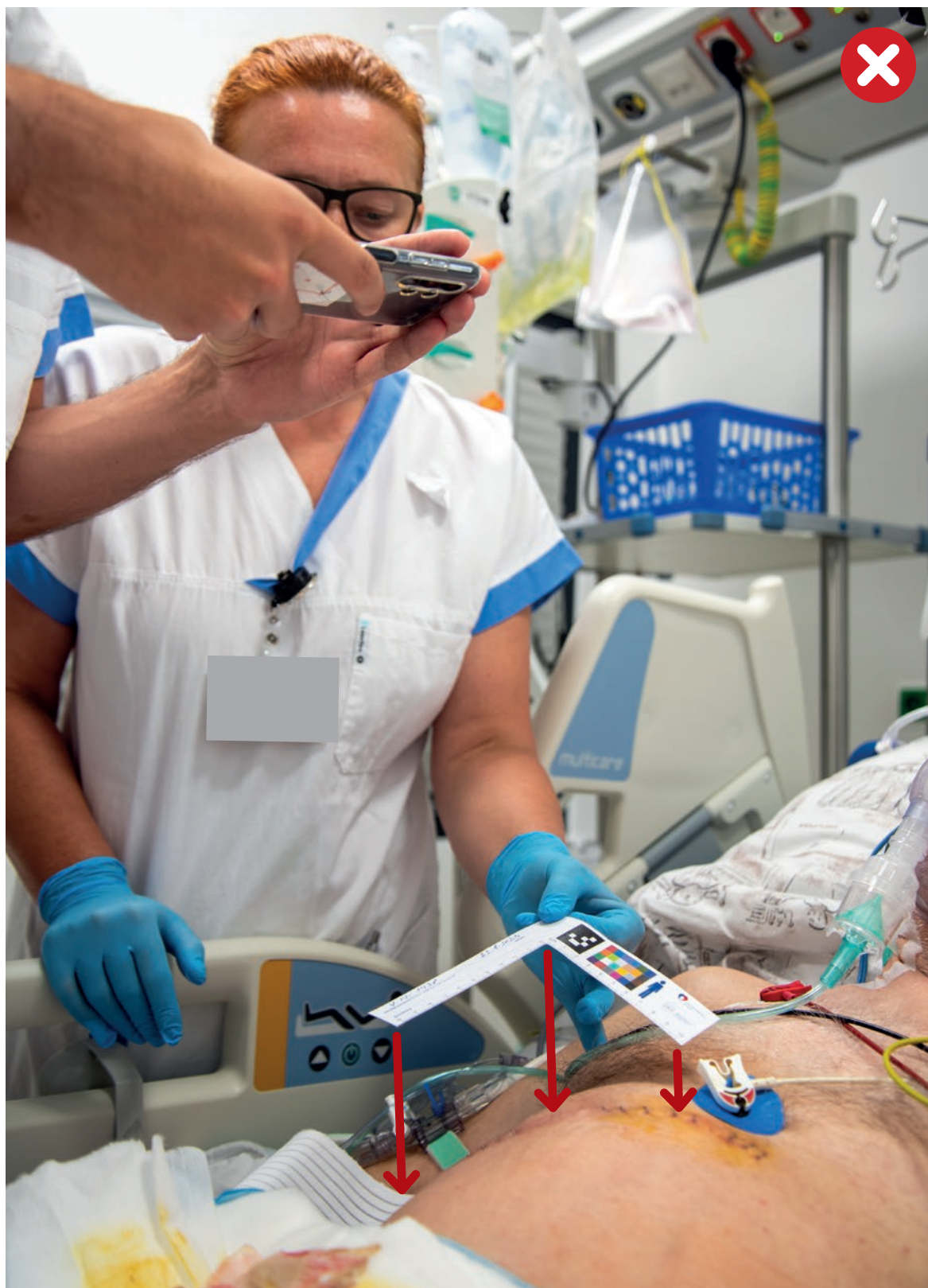Obr. 17 Správný příklad umístění pravítka do bezprostřední výšky v blízkosti rány bez přímého zakrytí rány a jejího okolí a zároveň do nejtěsnější výšky nad fotografovanou ránu. Správná poloha fotoaparátu kolmo na ránu. Fotografující fotografoval celou operační ránu, proto snímek zabral z větší vzdálenosti.




Obr. 18 Správně zvolená velikost pravítka. Správný příklad umístění pravítka do bezprostřední výšky v blízkosti rány bez přímého zakrytí rány a jejího okolí a zároveň do nejtěsnější výšky nad fotografovanou ránu.



Obr. 19 Příklad nesprávného umístění pravítka do větší výšky nad ránu zkreslí posuzované vzdálenosti ve snímané scéně. Správný příklad anonymizace pečující osoby.



Obř. 20 Ukázka správně přiloženého pravítka ke krabičce zápalek, nedochází ke zkreslení – pravítko i krabička jsou položeny na stole.

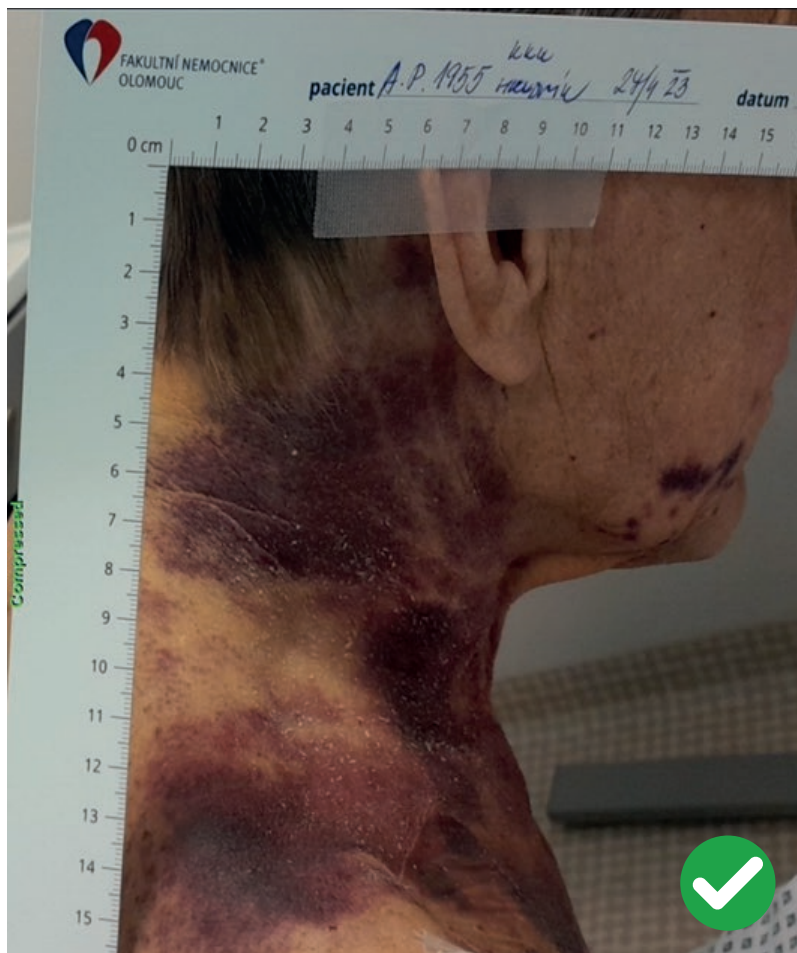


Obř. 21 Ukázka nesprávně přiloženého pravítka, kdy je viditelné zkreslení velikosti krabičky od zápalek – krabička je položena na stole a pravítko je přiložené ve výšce.

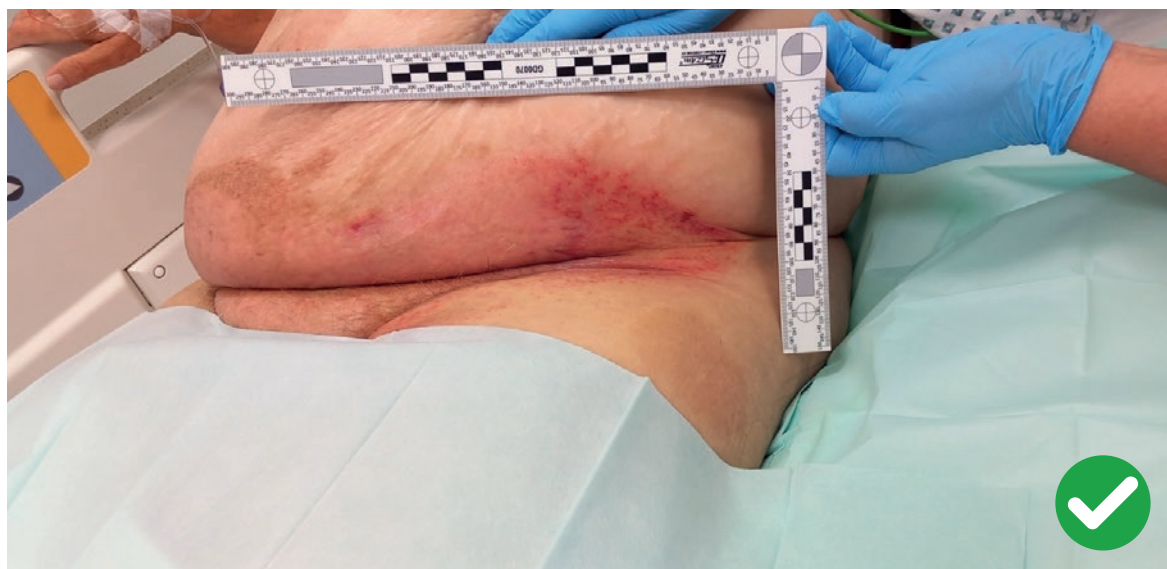

Obr. 22 Správný příklad fotografování rány bez ohybu pravítka. Pravítko je přichycené náplastí při fotografování jednou osobou.

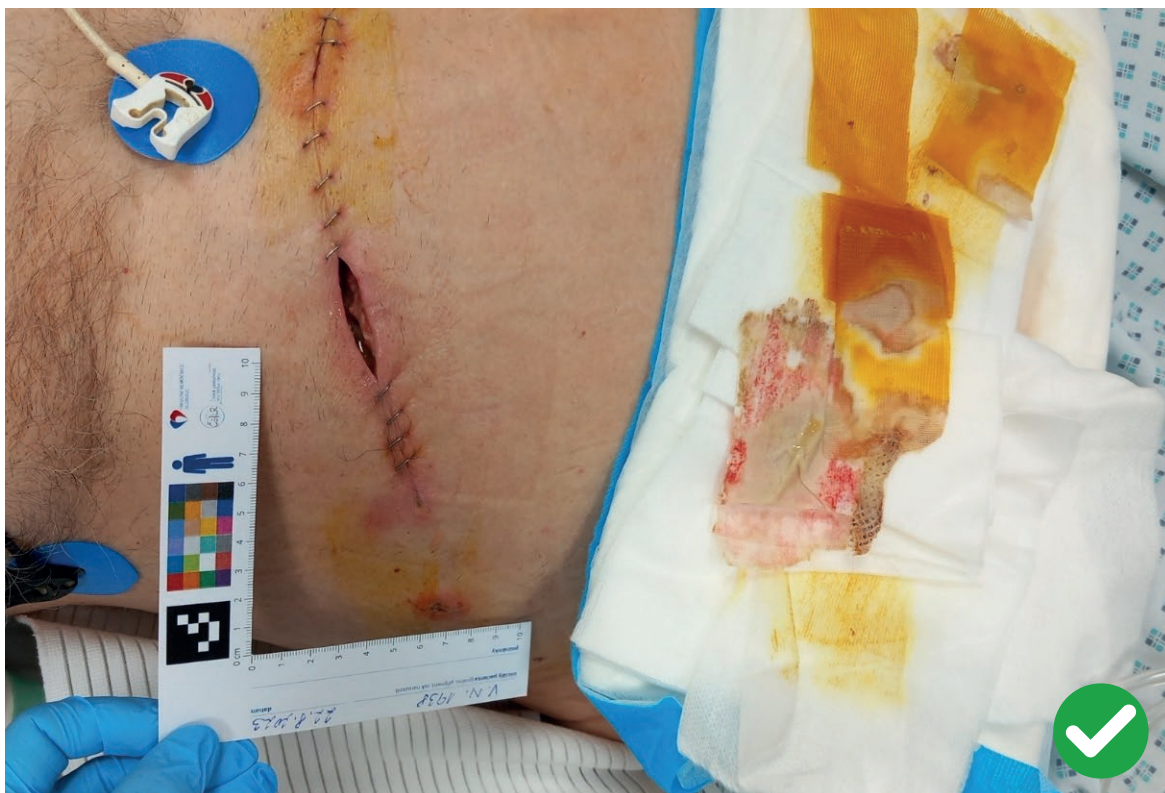
Fixace průhlednou náplastí uprostřed pravítka zajistí, aby se pravítko neohnulo.



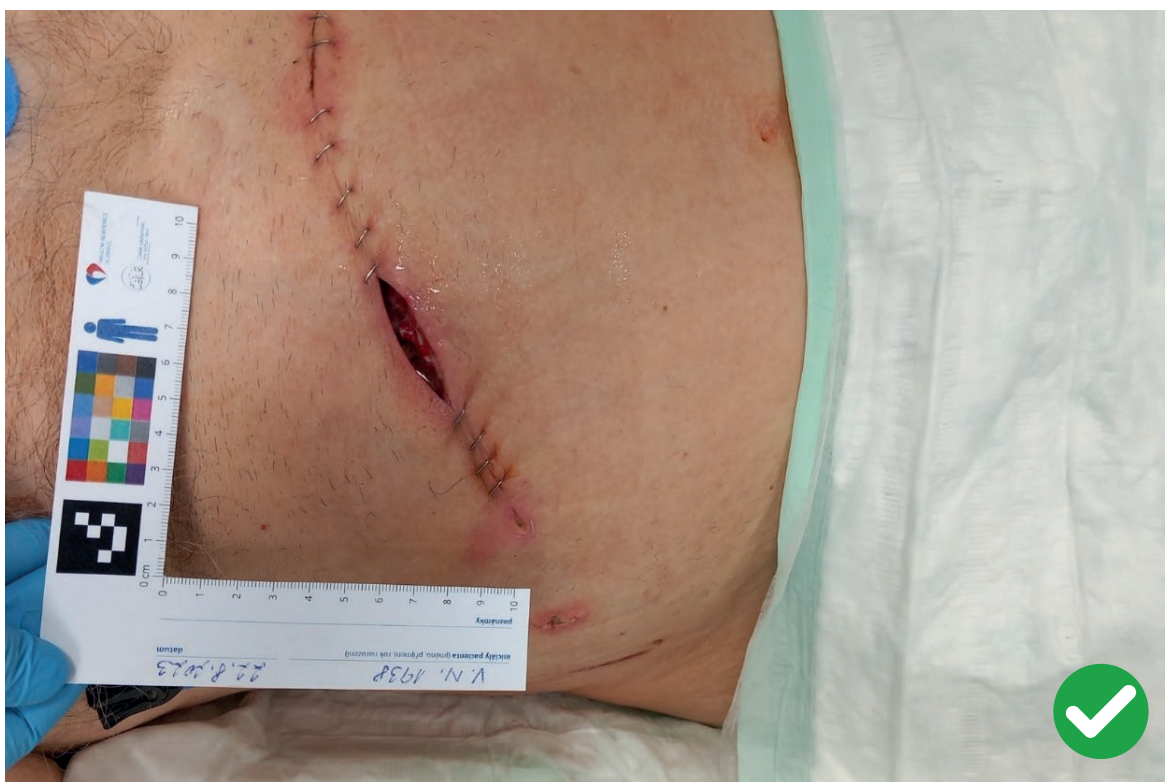Obr. 23 Příklad focení jiným typem pravítka s využitím laterálního náklonu lůžka.



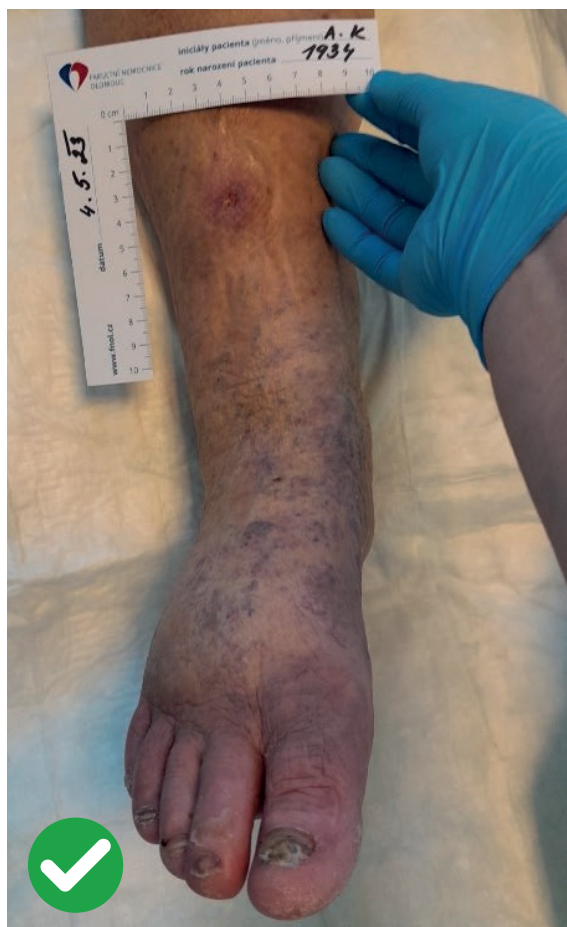Obr. 24 Fotodokumentace sekrece rány s odstraněným krytím pro možnost posouzení míry/rozsahu sekrece.



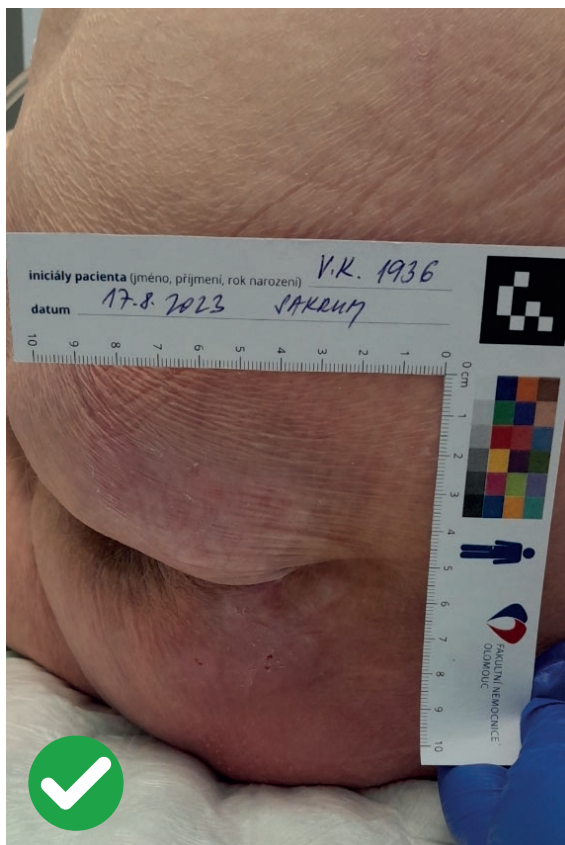
Obr. 25 Fotodokumentace dehiscence operační rány po debridementu.



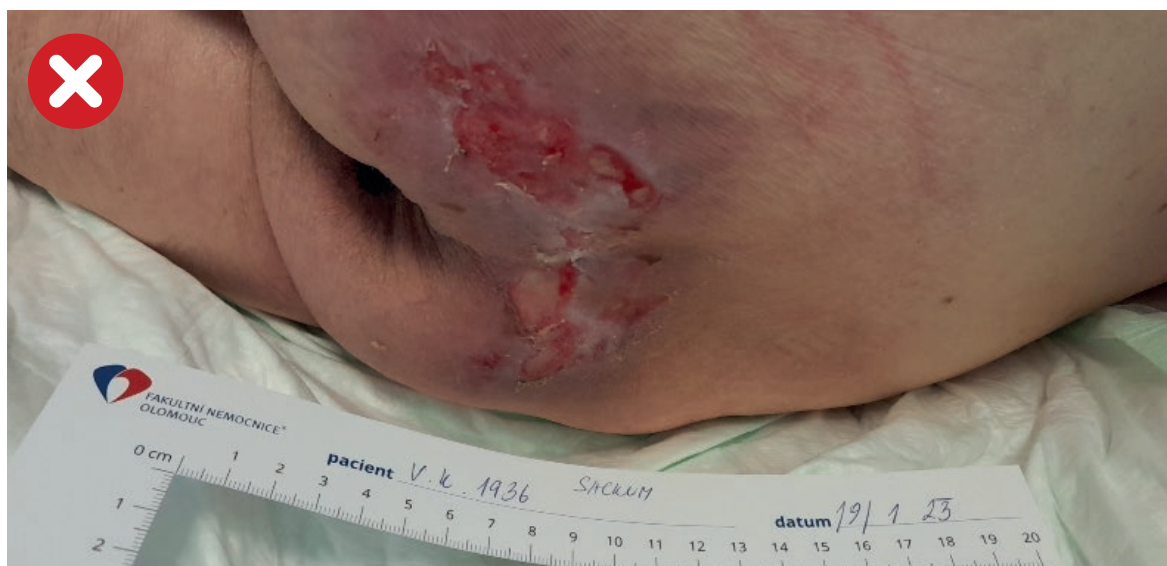Obr. 26 Správný příklad fotografování rány bez ohybu pravítka, dolní končetina je uprostřed snímku. Je patrný lehký stín modré rukavice.



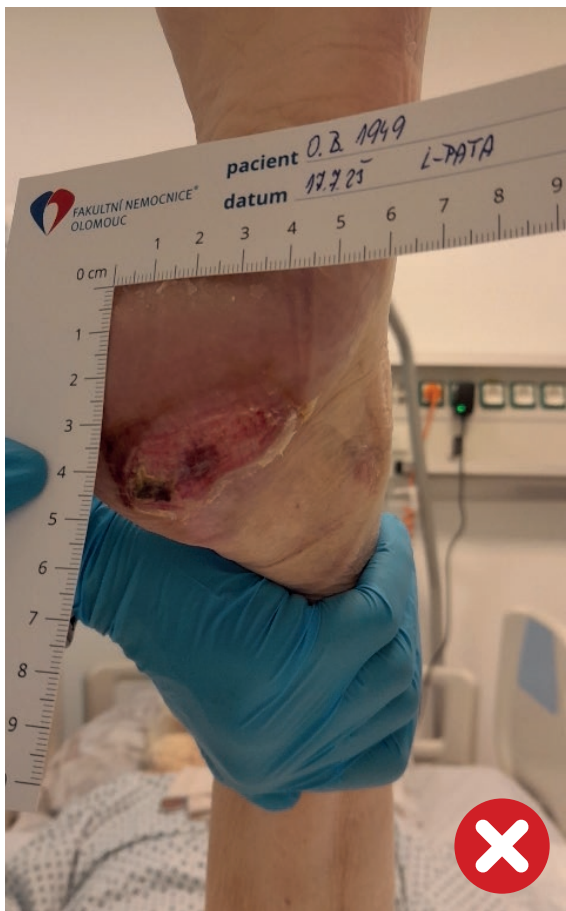Obr. 27 I když pozice fotografujícího není zcela ideální a rána je focená mírně shora a nikoliv kolmo k focené ploše, snímek můžeme považovat za správný příklad fotografování rány bez ohybu pravítka, symbol panáčka směřuje kraniiálně. Světelné podmínky v oblasti pod pravítkem jsou relativně homogenní.



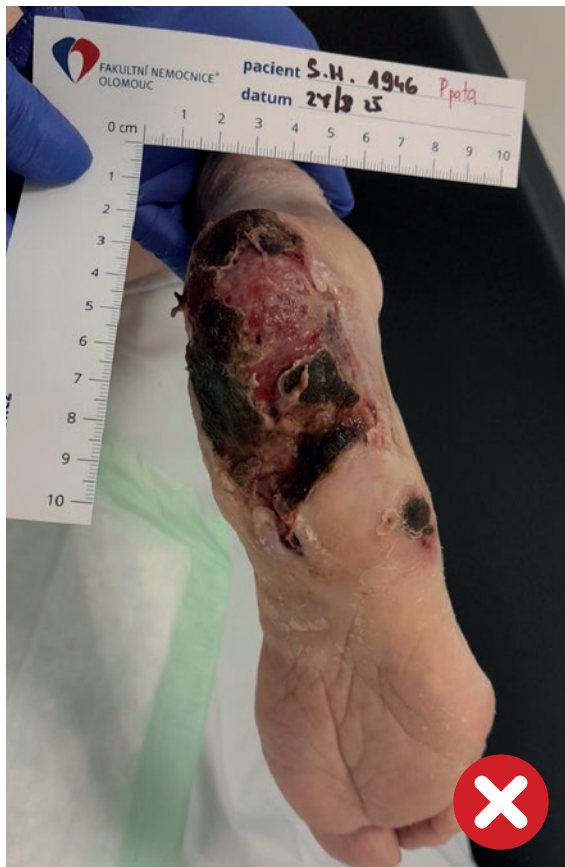Obr. 28 Nesprávný příklad fotografování rány. Pravítko je nerovně položeno na lůžku, symbol srdíčka nesměřuje k hlavě, tedy kraniiálně.



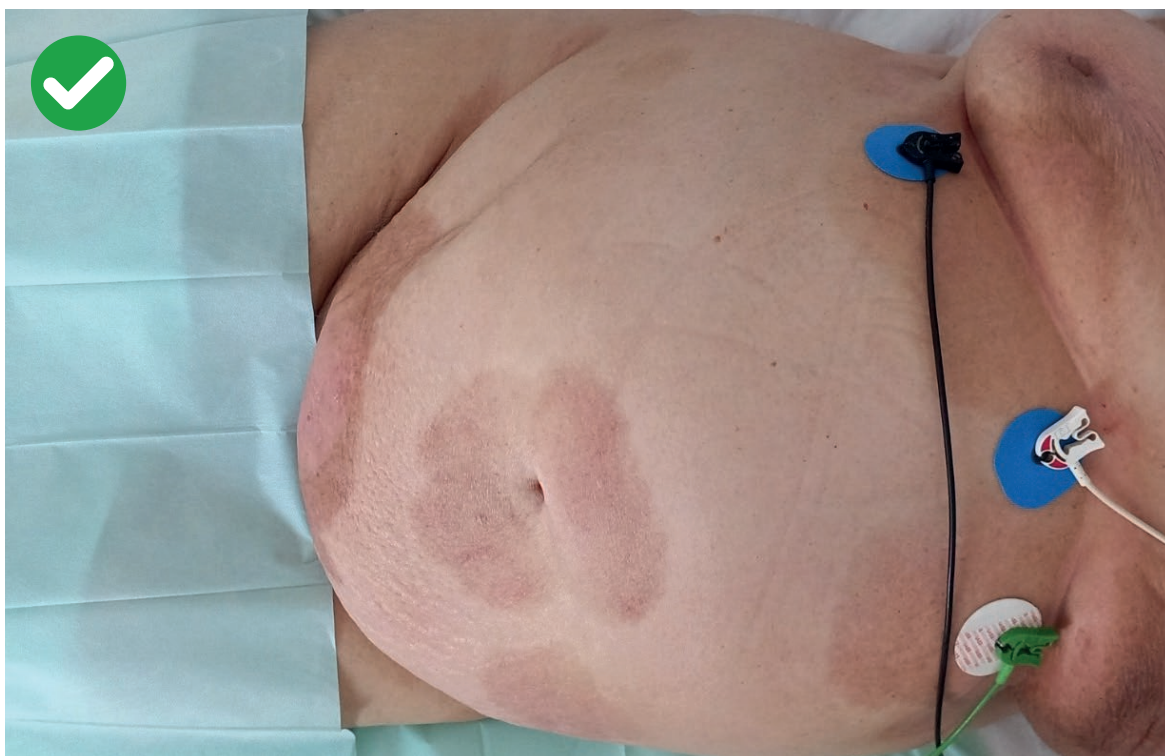Obr. 29 Nesprávný příklad fotografování paty dolní končetiny v poloze na zádech se zvednutou dolní končetinou, ve visu v prostoru. Při fotografování ale není vidět celá rána. Vhodnější poloha pro fotografování by mohla být vleže na boku. Pravitko je umístěno vysoko nad ránou, částečně ránu zakrývá, není umístěno kolmo na směr fotografování, symbol srdíčka nesměruje proximálně, tedy k hlavě pacienta.



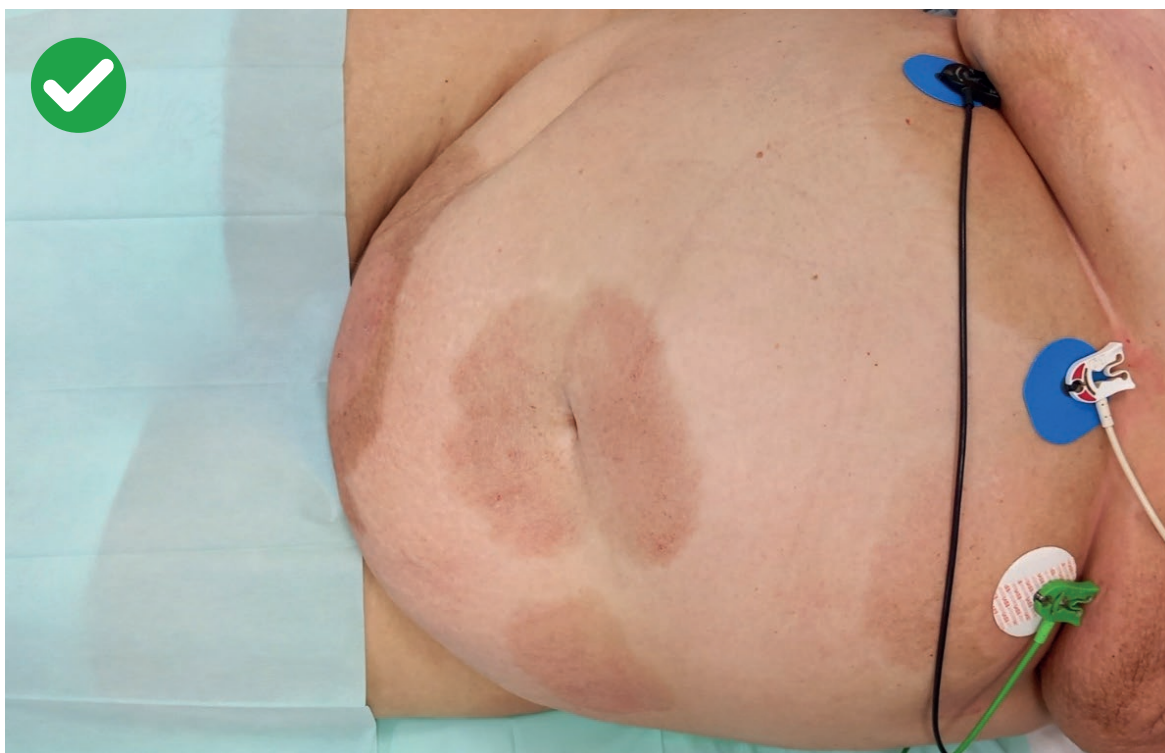
Obr. 30 Na fotografii si můžeme všimnout nevhodného tmavého pozadí ochranného prvku postranice, které bylo možné upravit umístěním bílé podložky. Příkladem je náročné fotografování chodidla ve zvednuté poloze v prostoru u neklidné pacientky. Při focení rány orientační symbol srdíčka směřuje proximálně. Přiložení pravítka muselo být přizpůsobeno zdravotnímu stavu a spolupráci pacientky. Lokalita a směr rány jsou na fotografii jasně viditelné. Při pořizování další fotografie je třeba pravítko přiložit ve stejném směru.



Obr. 31 Fotografie pořízena v pokoji pacienta ve stejný den a dobu jako na obr. 32, při denním osvětlení se zakrytím intimních oblastí.



Obr. 32 Fotografie pořízena v pokoji pacienta ve stejný den a dobu jako na obr. 31, při stropním osvětlení se zakrytím intimních oblastí.



Příloha č. 3 Technická příloha

Doporučená gramáž papíru k tisku pravítka je 300 g/m².

Pro možnost výroby vlastních pravítek obsahující prvky pro kalibraci obrazu, zde uvádíme návrh postupu k vytvoření prvků, které řeší kalibraci barevného podání, kontrolu perspektivy a měření rozměrů ve snímaném obraze. Zde uvedené prvky jsou nezávislé na použitém software a v případě potřeby je může každé pracoviště modifikovat a implementovat do svého vlastního řešení.

Color Checker

Barevné čtyřúhelníky jsou uspořádané do mřížek 4 x 6, kde rozměry jednotlivých bloků jsou 5x5 mm. Barvy v mřížkách jsou definovány v RGB barevném prostoru a zapsány v HEX formě jako:

```
color_matrix = [  
    [#af363c', #0885a1', #8580b1', #627a9d', #576c43', #383d96'],  
    [#d67e2c', #9dbc40', #c8c8c8', #c29682', #e0a32e', #555555'],  
    [#469449', #f3f3f2', #67bdaa', #e7c71f', #a0a0a0', #735244'],  
    [#5e3c6c', #c15a63', #7a7a7a', #bb5695', #505ba6', #343434']  
]  
color_matrix = [  
    [#6D1A14', #E5594C', #B84437', #A6393E', #772D14', #50110C'],  
    [#A66851', #FEFEFE', #F5B7A8', #D3B9AC', #D6A259', #6A1005'],  
    [#CA9569', #AD7C41', #EFE2C2', #F5BC91', #D4A176', #452D11'],  
    [#501F10', #935639', #9B5C4B', #714A21', #7B2C32', #030400']  
]
```

Během převodu (tisku) do barevného prostoru CMYK dochází ke změně barev a je třeba provést měření skutečných vytištěných barev. Bez přesného změření výsledných barev umístěných na pravítku, není možné zajistit věrohodné podání na kalibrovaných monitorech.

Marker

Použitý čtvercový marker o rozměrech 20 x 20 mm je typu ArUco, který navrhli Rafael Muñoz a Sergio Garrido. Slovník, vygenerovaný knihovnou OpenCV, je následující:

```
nmarkers: 30  
markersize: 4  
maxCorrectionBits: 1  
marker_0: „0101001100101100“  
marker_1: „1010111110001111“  
marker_2: „0010000000111111“  
marker_3: „0001001010010110“  
marker_4: „0000001111111001“  
marker_5: „1001101000101111“  
marker_6: „0100011101010100“  
marker_7: „1101100001110000“  
marker_8: „1011110011010111“  
marker_9: „0111110111100110“  
marker_10: „0101101110001011“  
marker_11: „1111001101000110“  
marker_12: „0101000011001100“  
marker_13: „1010011100101001“  
marker_14: „0001000010100000“  
marker_15: „0000110010000010“  
marker_16: „0110010110011001“  
marker_17: „0011011101110010“  
marker_18: „1110101000100110“  
marker_19: „1101100011111111“  
marker_20: „0001110101101010“  
marker_21: „0101010111101001“  
marker_22: „1101111101101010“  
marker_23: „0010110000001101“  
marker_24: „1110101011110001“  
marker_25: „0111000000100100“  
marker_26: „1010011110011000“  
marker_27: „1111001100110001“  
marker_28: „0011100000001011“  
marker_29: „1010001101010001“  
Použitý marker na pravítku má ID 3.
```

Příloha č. 4 Metodická pomůcka k přikládání pravítka na různých částech těla.

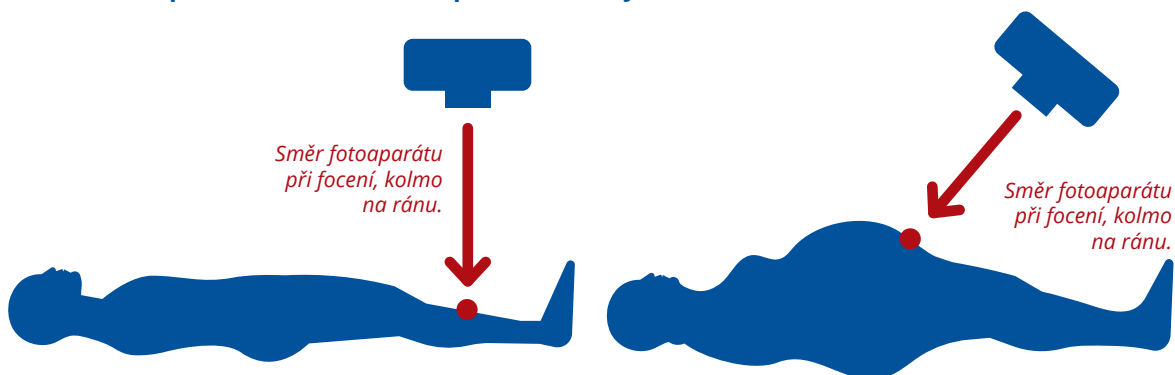
Směr přiloženého pravítka bude vždy limitovaný:

- zdravotním stavem pacienta
- umístěním a rozsahem rány
- počtem fotografujících osob

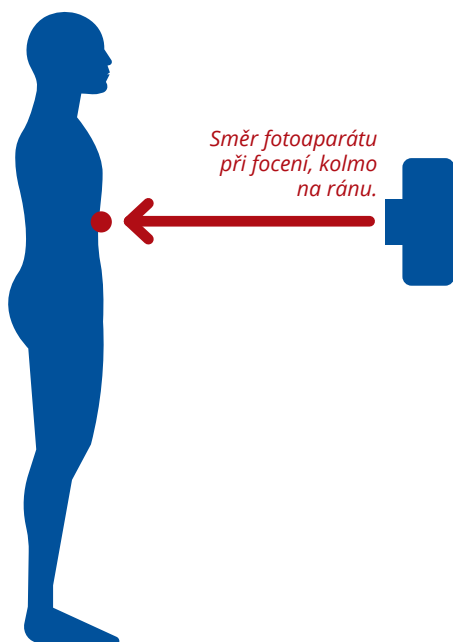
Snaha je vytvořit systém jednotného přikládání pravítka.

Kdokoliv bude fotografovat, přiloží pravítko stejným způsobem nebo se alespoň přiblíží původnímu přiložení.

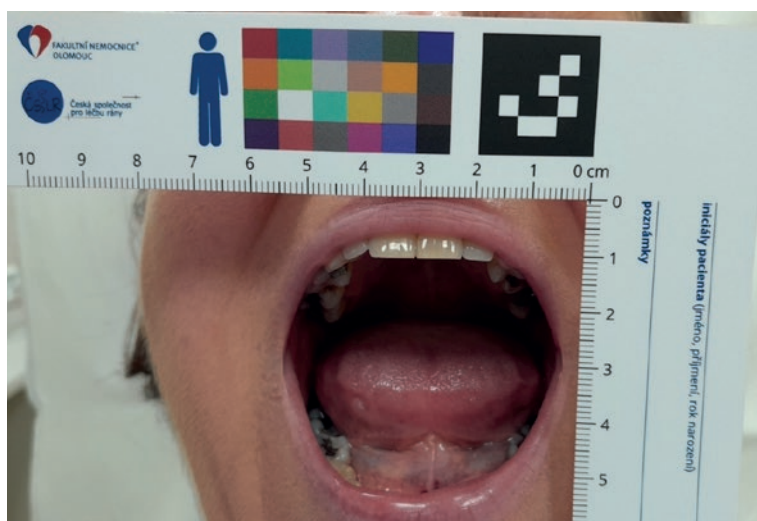
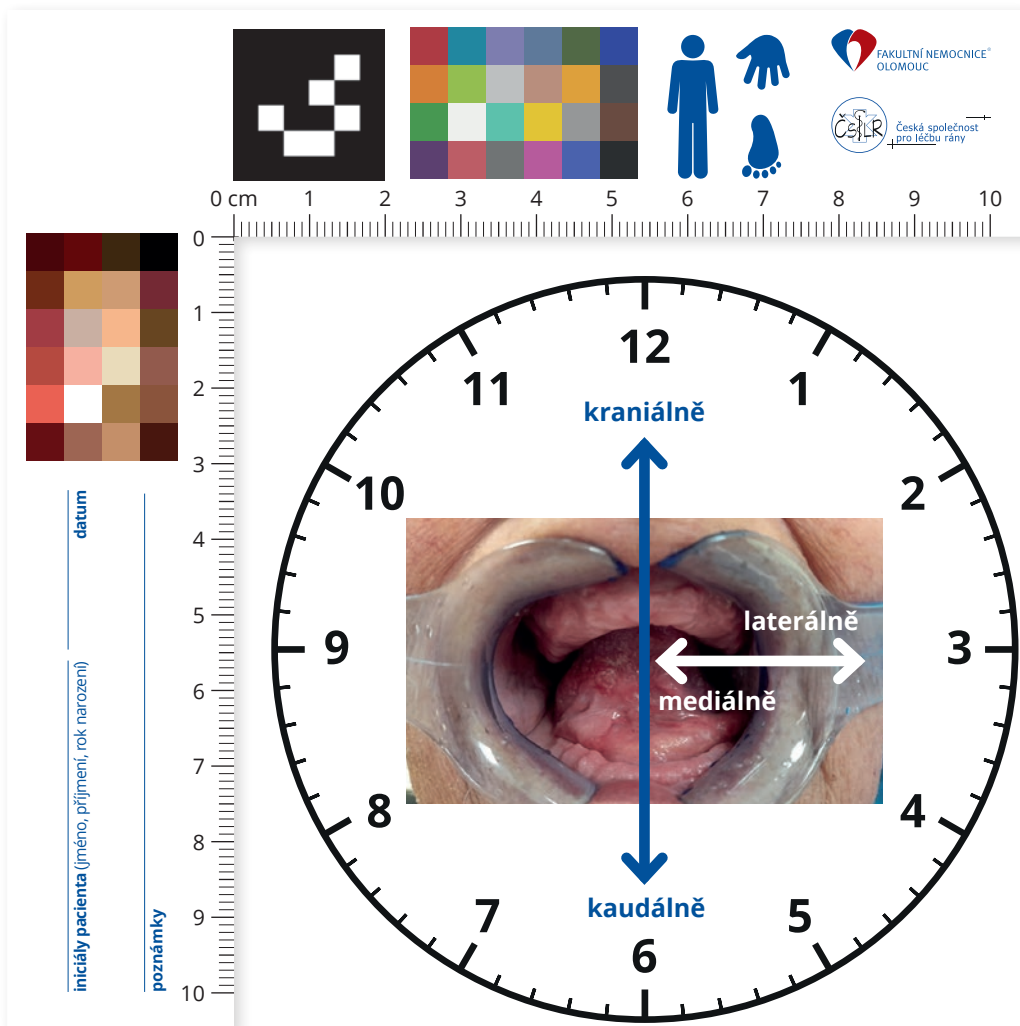
Poloha fotoaparátu kolmo na ránu při focení rány vleže



Poloha fotoaparátu kolmo na ránu při focení rány ve stoje

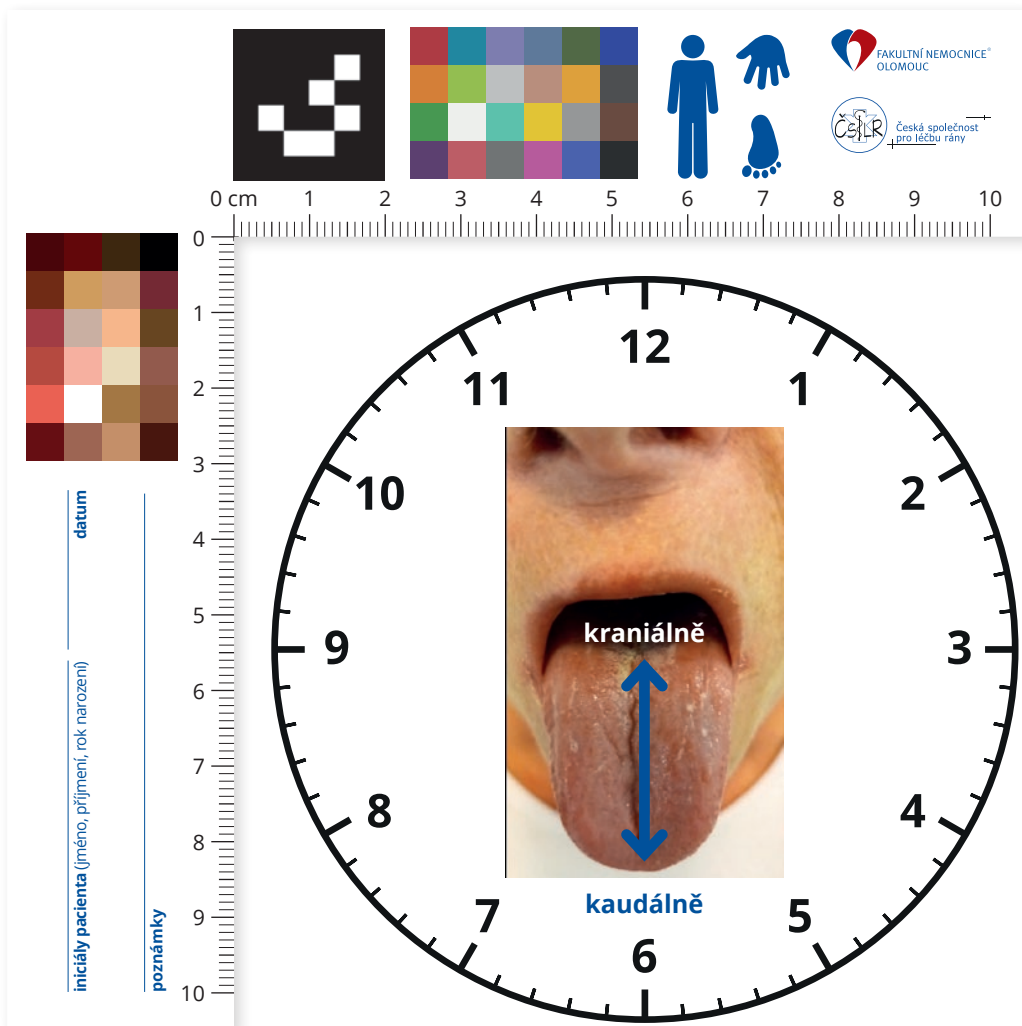


Pořízení fotografie v dutině ústní



Fotodokumentace v dutině ústní je specifická a má svá úskalí. Fotografie zevních částí obličeje se dají pořídít za pomoci pravítka při dodržení všech podmínek. Směry jsou jasné – kranialně, kaudálně, mediálně, laterálně.

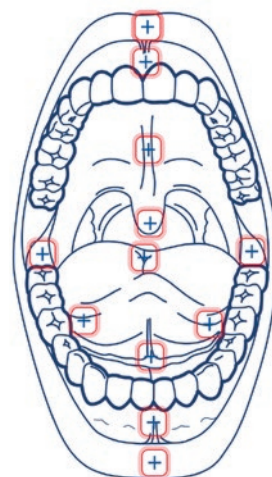
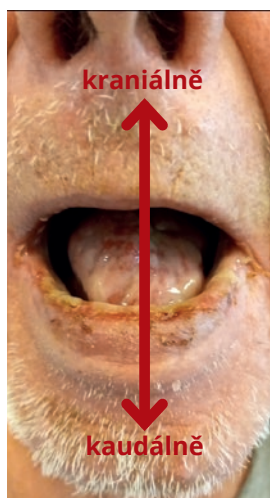
Dutina ústní



U ran v dutině ústní, na jazyku nebo patrových obloucích je situace komplikovanější z důvodu překrytí dané oblasti tvářovou sliznicí, rtem nebo i problematickým otvíráním úst pacienta. Při fotografování se obtížně odstraňují stíny a téměř vždy je nutné přísvecení dalším zdrojem světla. Spolupráce pacienta může být omezená a limitovaná bolestí, čelistní kontrakturou nebo tahem jizevnaté tkáně.

Na fotografii vidíme mukositudu v dutině ústní.

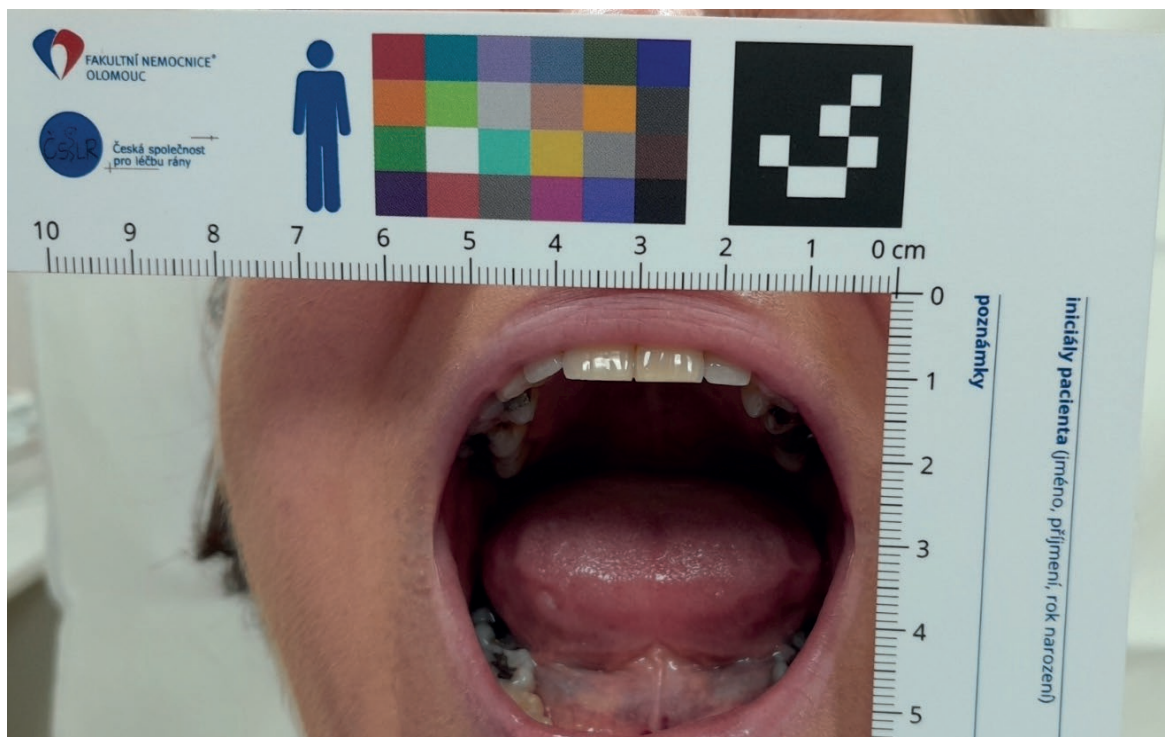
Na kresleném obrázku jsou vidět otevřená ústa a důležité body, s označením důležitých míst jako je hrana jazyka oboustranně (nejčastější výskyt zhoubných nádorů dutiny ústní), kořen jazyka a patro.



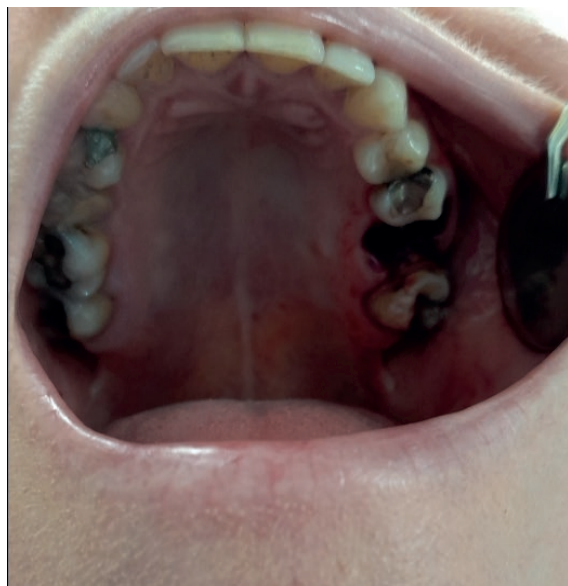Dutina ústní

U pacientky před a po extrakci zubu, je dobře vidět, jak obtížné je vizualizovat ránu v dutině ústní. Je nutné použít blesk a také zaostření na danou ránu, liší se tedy od doporučení v metodickém pokynu. I tak je rána špatně viditelná.

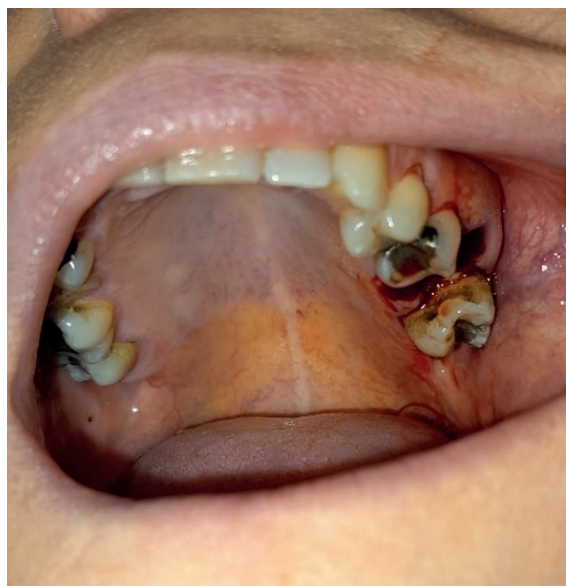Před extrakcí zubu.



Extrakce zubu.
Fotografie pořízená bez blesku.



Extrakce zubu.
Fotografie pořízená s bleskem.



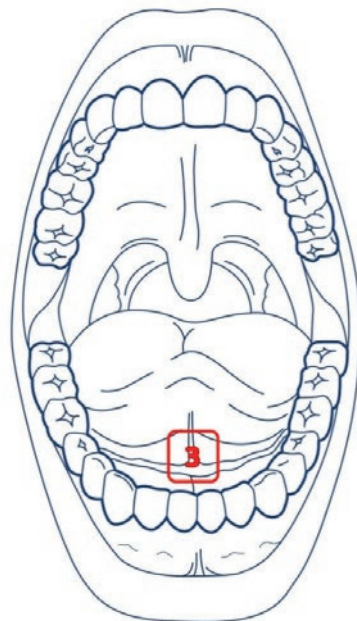
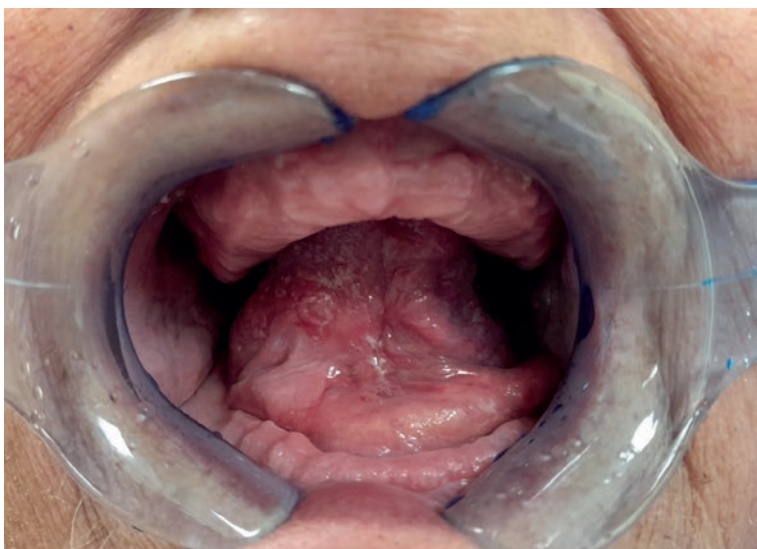
Dutina ústní

Problém zastínění řešíme odtažením měkkých tkání pomocí háků, ústních rozvěračů, dentálních fotografických zrcátek a retraktorů měkkých tkání.

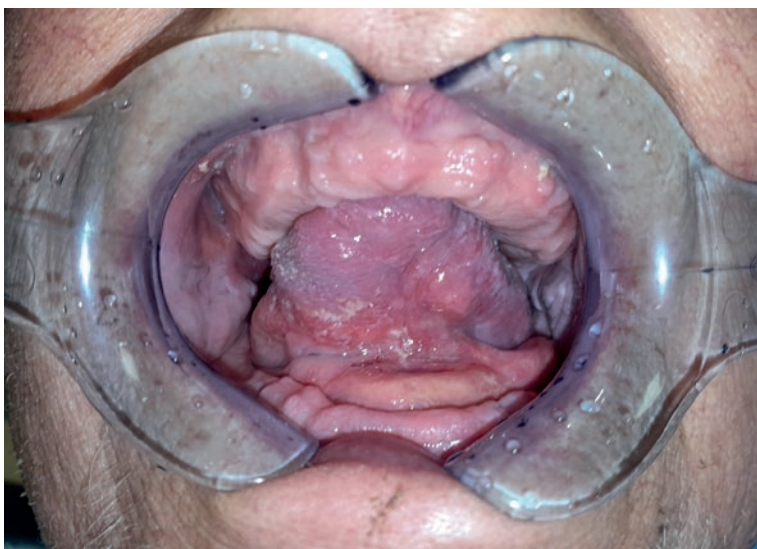
Extraorální fotografie

Pacienta fotíme v rámci operačních zákroků v oblasti krku při odstranění tukově-lymfatické tkáně u onkochirurgických výkonů. Také pořizujeme fotodokumentaci při odběru štěpu (volného laloku nebo na cévní stopce) z nohy, ruky, hrudníku, nadlopatkové oblasti nebo zad. Extraorálně pořízené fotografie se dají zhotovit dle metodického pokynu.

Onkologická operační rána pod jazykem. Fotografie pořízená za pomoci rozvěrače dutiny ústní **bez blesku**.



Onkologická operační rána pod jazykem. Fotografie pořízená za pomoci rozvěrače dutiny ústní **s bleskem**.



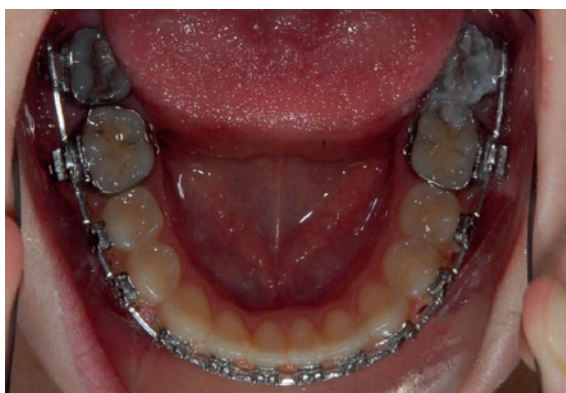Fotodokumentace v rámci ortodontické terapie

Ortodoncie má jako součást vstupního vyšetření i fotodokumentaci pacienta, na které je názorně vidět změna v pozici zubu, skupiny zubů nebo celé horní i dolní čelisti (řešení pomocí ortognátní chirurgie). Problematické oblasti, jako patro případně celá spodina dutiny ústní, jsou pro dokonalé zobrazení focené přes zrcátko, fotí se tedy zrcadlový obraz dané situace. Na trhu je k dispozici několik typů zubních zrcátek k fotografii (foto zrcátka nebo dentální fotografická zrcátka) v dutině ústní, jak pro dospělé, tak pro dětské pacienty nebo pro laterální úsek dutiny ústní.

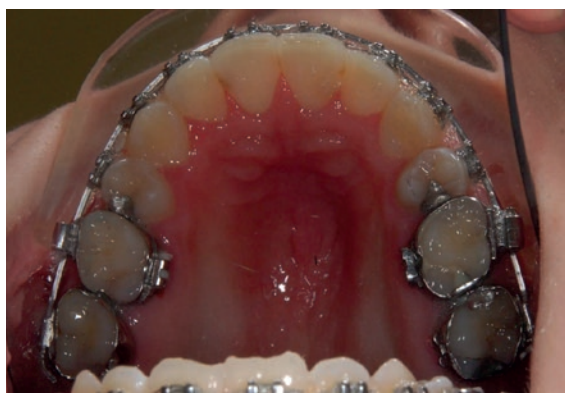Fotografie sady foto zrcátek



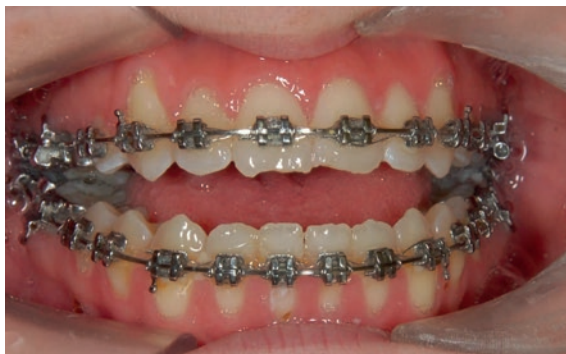Fotografie dolní čelisti přes foto zrcátko



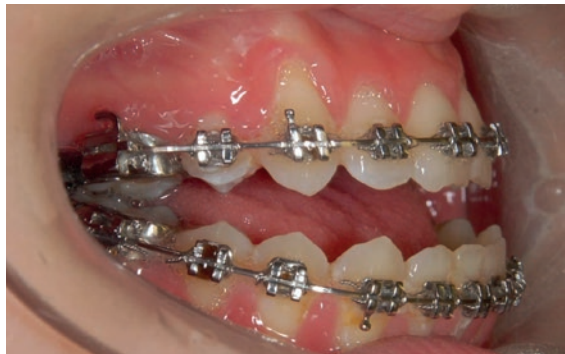Fotografie horní čelisti přes foto zrcátko



Fotografie zepředu, otevřený skus



Fotografie z boku s použitím retraktorů měkkých tkání (plastové rozvěrače)



Směry na těle

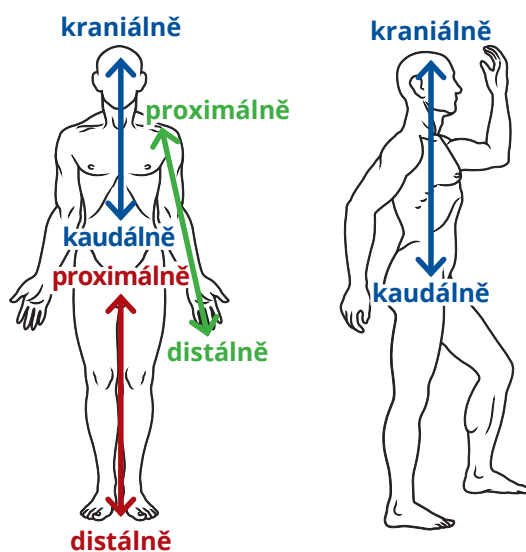


Pravítko přikládejte vždy stejně.

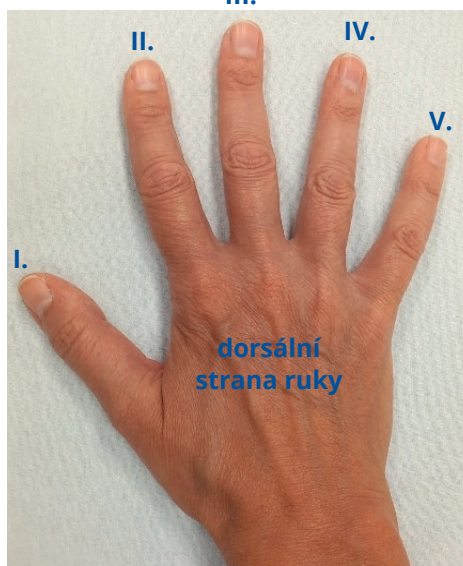
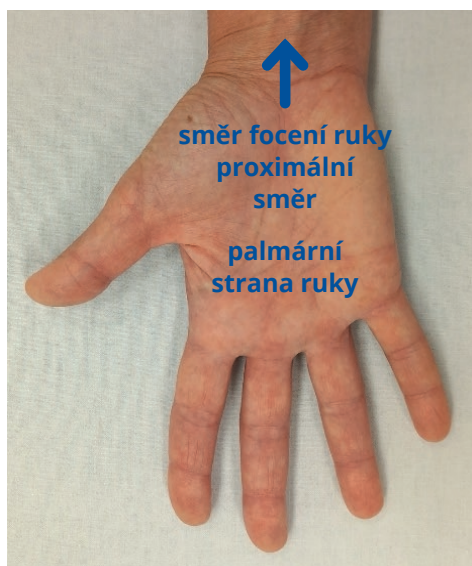Využijte orientačních symbolů na pravítku, orientaci dle hodin nebo dle anatomického postavení.



Pravítko nenaklánějte, neohýbejte, jinak nedeformujte.



Směry na ruce



Pořadí prstů na ruce

- I. palec
- II. ukazováček
- III. prostředníček
- IV. prsteníček
- V. malíček

Směry na noze – chodidlo

0 cm 1 2 3 4 5 6 7 8 9 10

0 1 2 3 4 5 6 7 8 9 10

proximálně

distálně

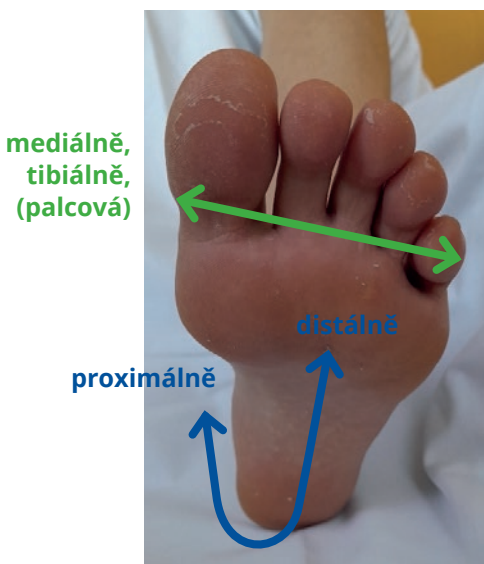
datum

iniciály pacienta (jméno, příjmení, rok narození)

poznámky

FAKULTNÍ NEMOCNICE OLMOUČ

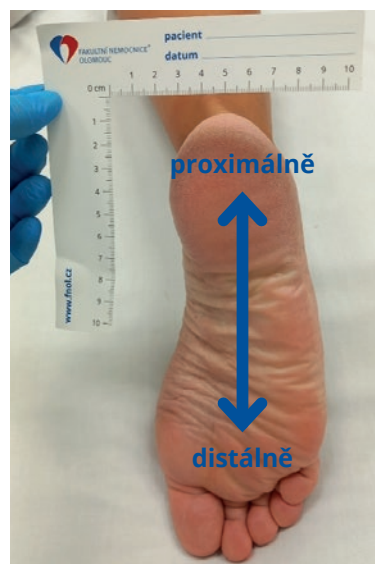
ČSILR Česká společnost pro léčbu rány



laterálně,
fibulárně,
(malíková)

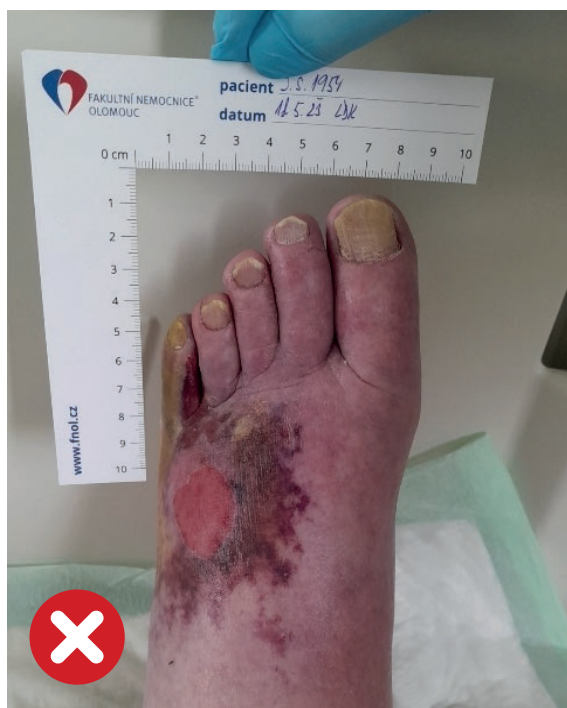Pořadí prstů na noze

- I. palec
- II. ukazováček
- III. prostředníček
- IV. prsteníček
- V. malíček

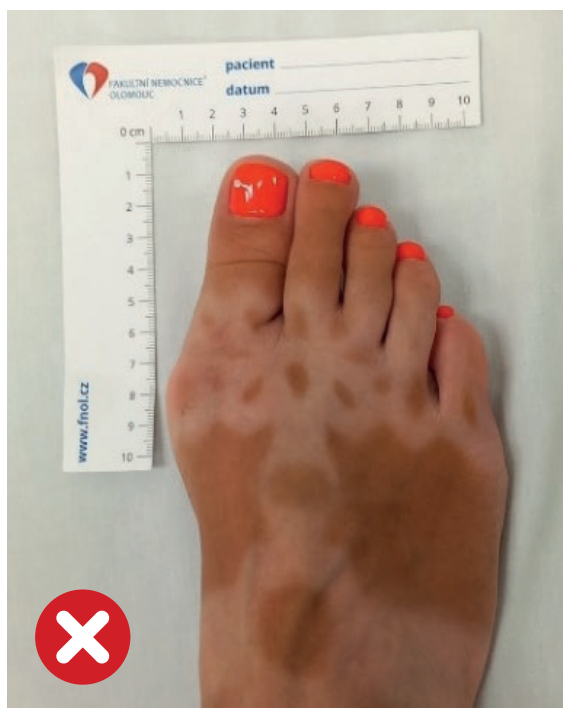


Různé pohledy na přikládání pravítka při focení ran na hřbetu nohy.

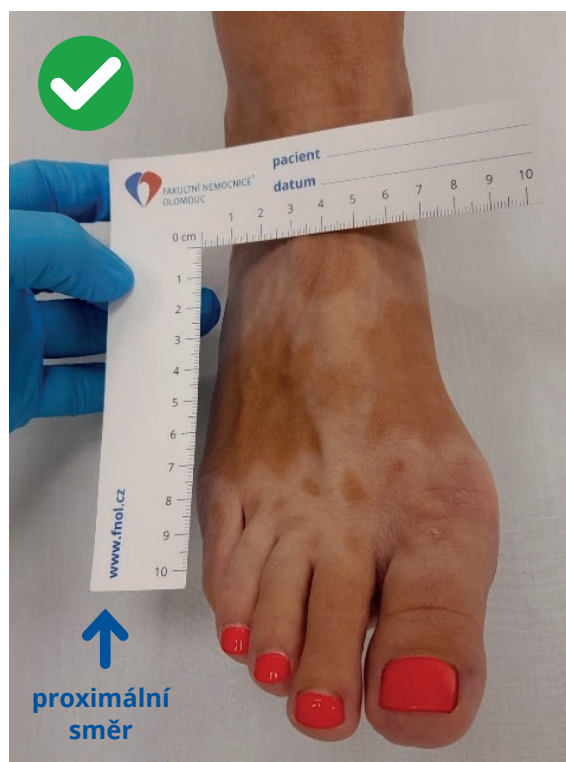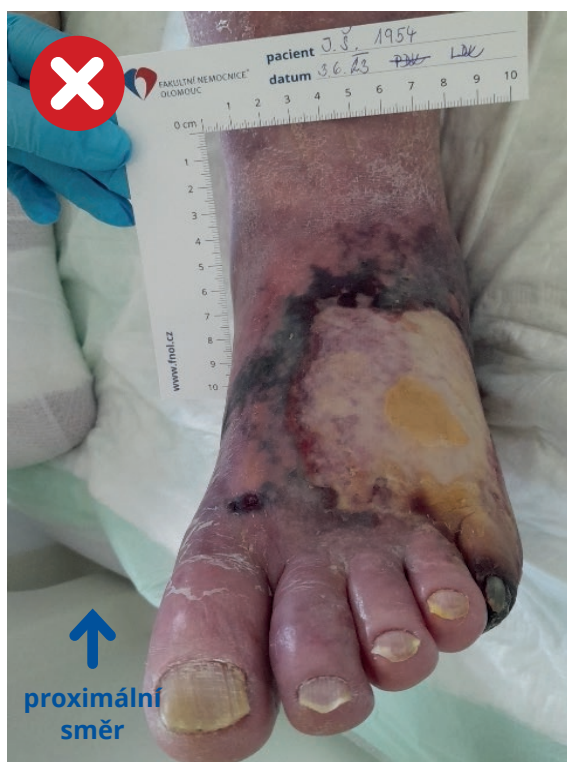Nesprávný distální směr přiloženého pravítka.



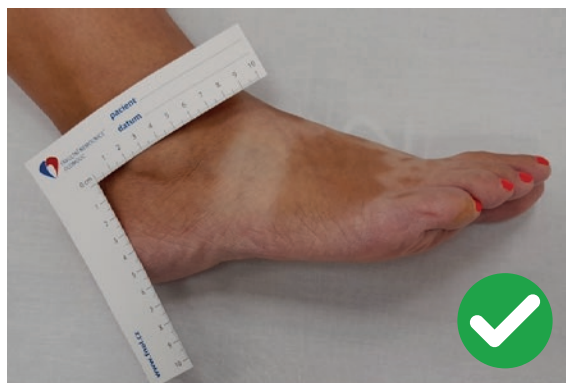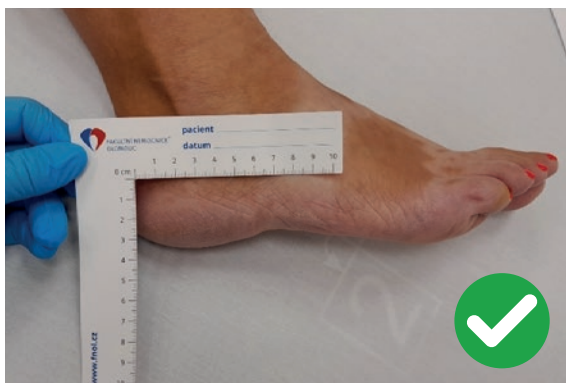Nesprávný distální směr přiloženého pravítka.



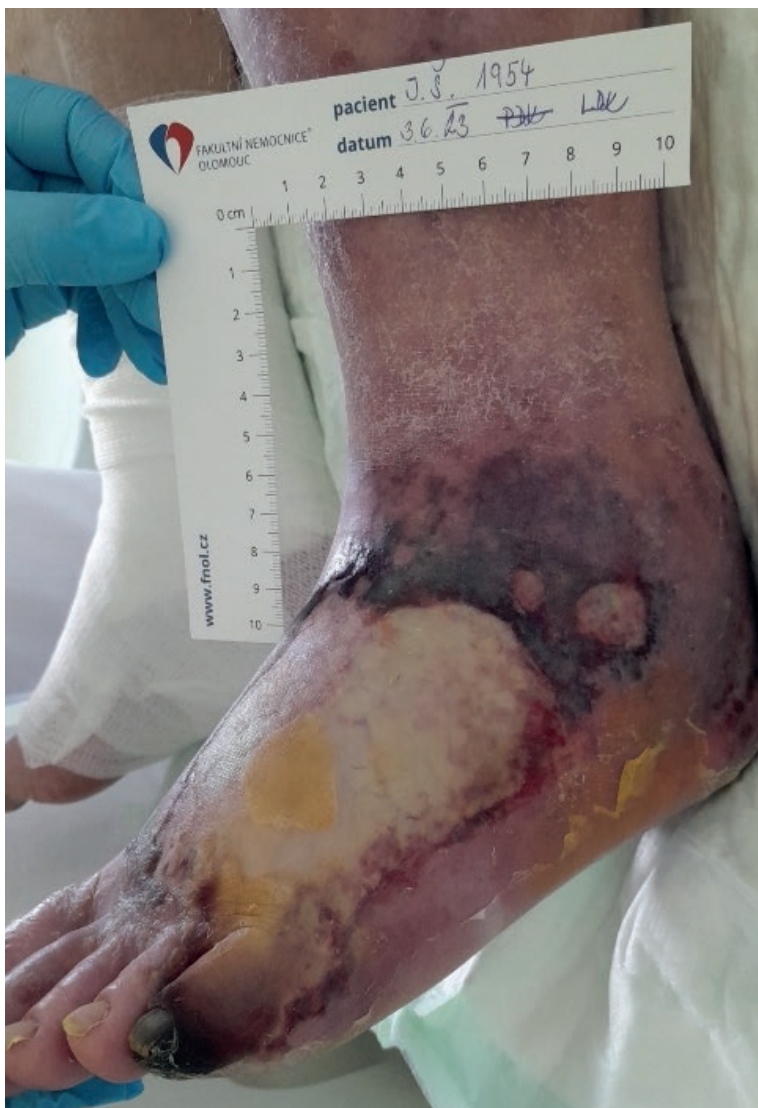Správný proximální směr přiloženého pravítka, nesprávně moc vysoko nad ránou.



Různé pohledy na přikládání pravítka při focení ran na hraně nohy.



Fotografie rány na hraně nohy. Srdíčko na pravítku při focení rány směřuje proximálně. Pravítko je moc vysoko nad ránou.



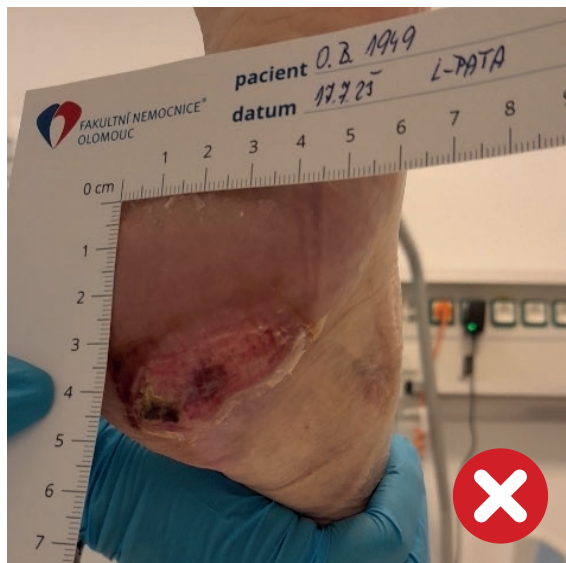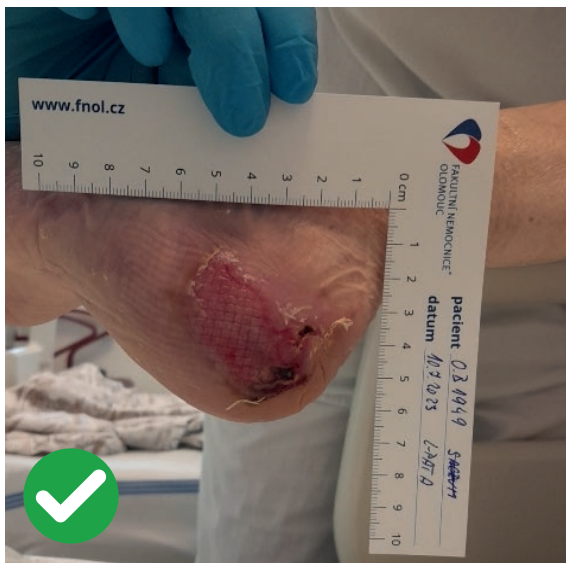Různé pohledy na přikládání pravítka při focení ran na patě.

Ukázka odlišného přiložení pravítka k ráně na patě u stejné pacientky. Přiložení pravítka bylo přizpůsobeno poloze pacientky. Je patrné fotografování z různé vzdálenosti, který mění pohled na velikost a umístění rány. Fotografie byly pořízené dvěma osobami.

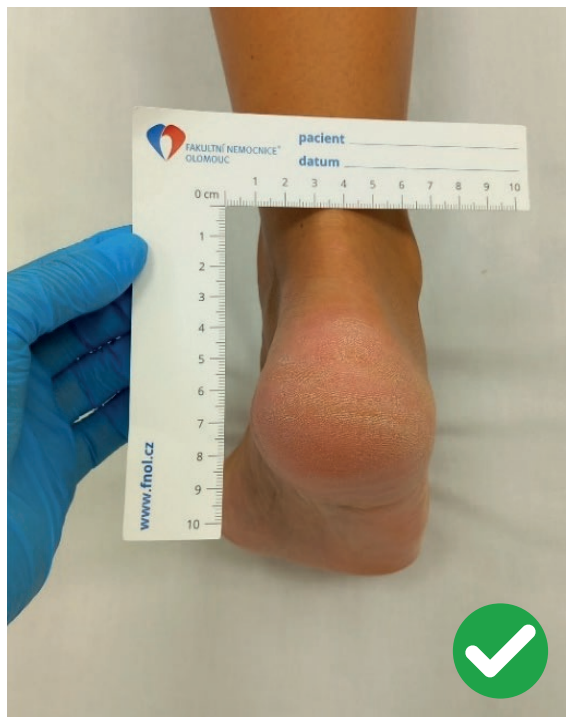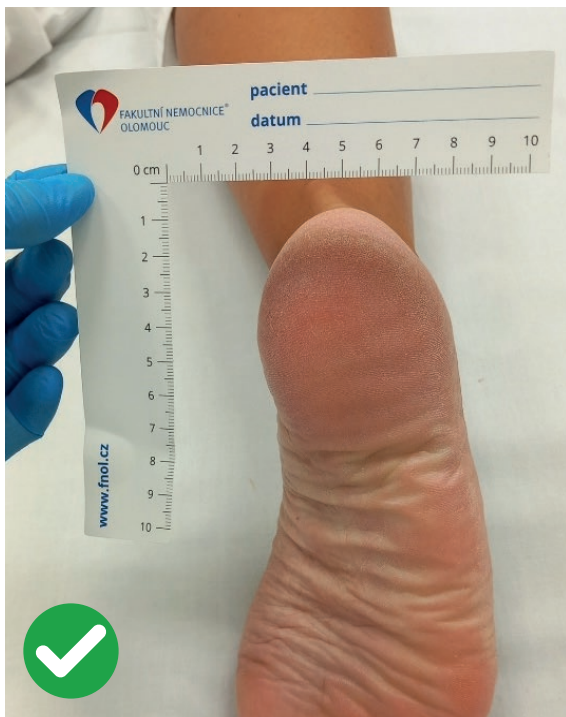
Na obr. č. 1 srdíčko směřuje proximálně a na obr. č. 2 distálně k prstům. Při pořizování dalších fotografií je vhodné zvolit stejné přiložení pravítka, aby nedošlo ke zkreslení.

1 správný kraniální směr pravítka.

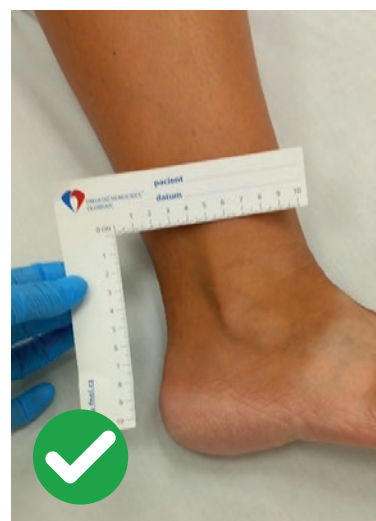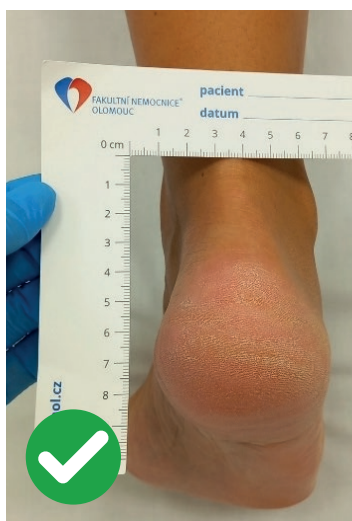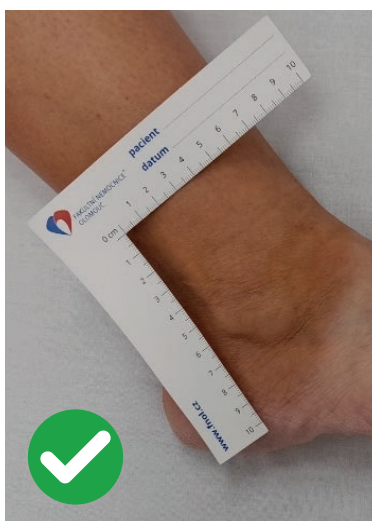
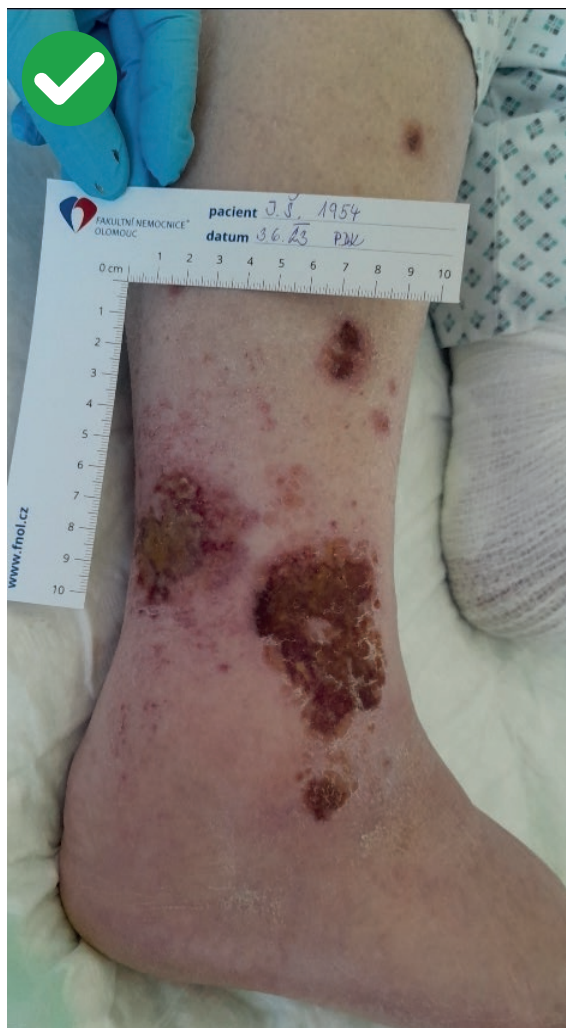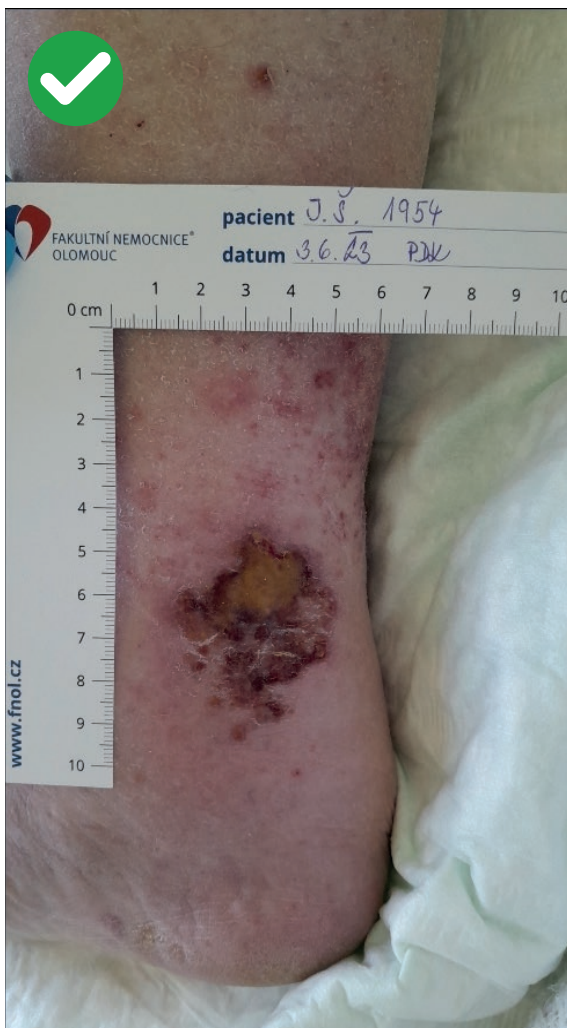2 nesprávný distální směr pravítka



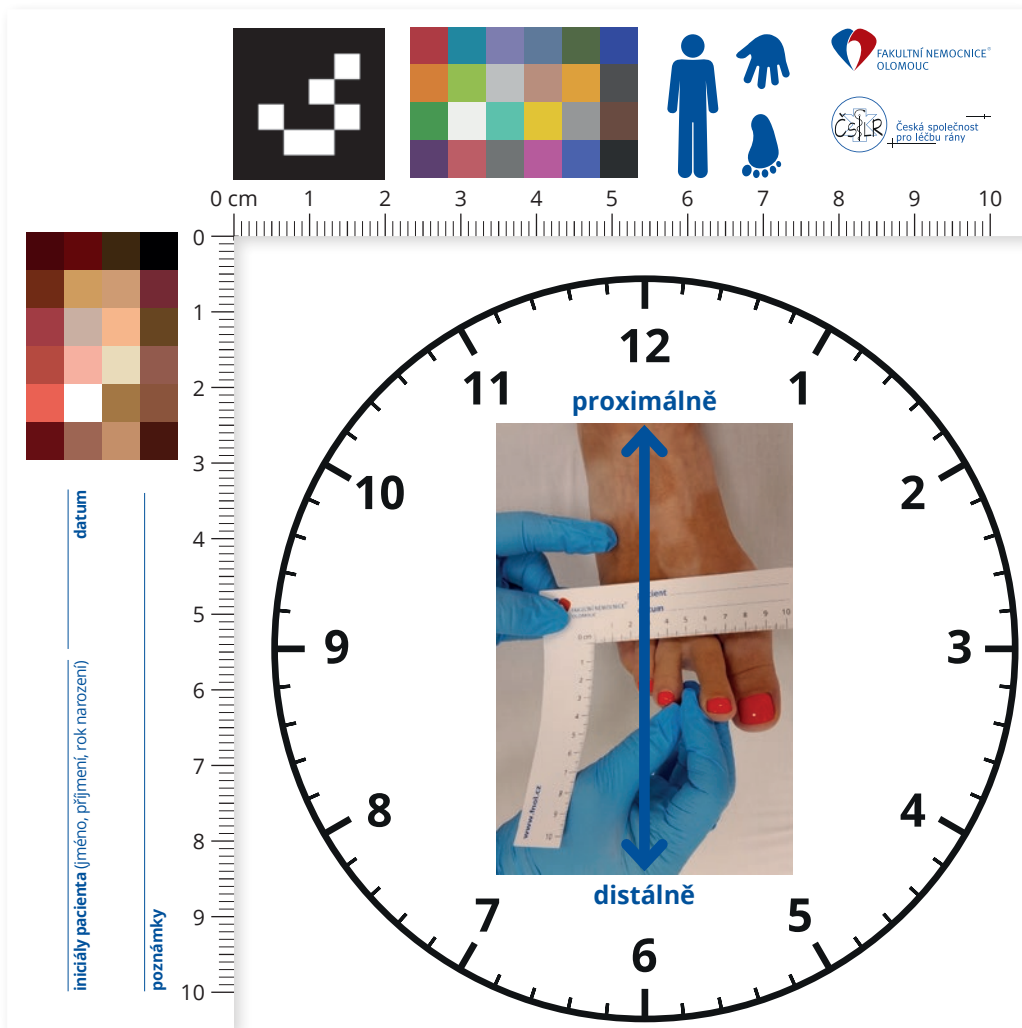
Příklady přikládání pravítek v lokalizaci paty. Orientační symbol srdíčka směřuje proximálně.



Správné přikládání pravítka při focení ran v oblasti kotníku. Orientační symbol srdíčka směřuje proximálně.



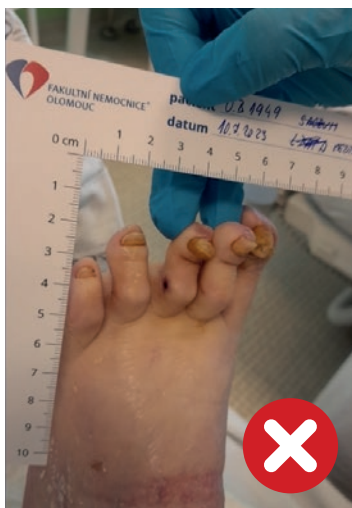
Směry na noze - prsty



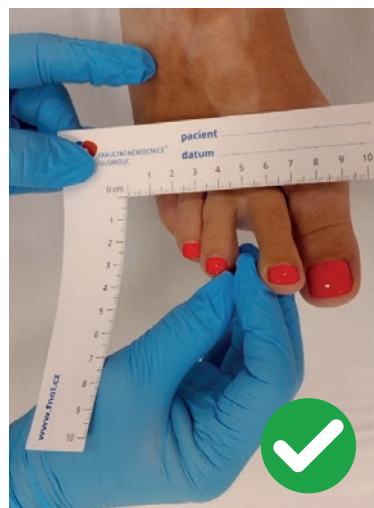
Při pořizování fotografie ran v mezivrstvě je třeba prsty od sebe rozevřít, aby byla rána pokud možno viditelná.

Na obrázku č. 1 vidíme nesprávně přiložené pravítko, orientační symbol srdíčka na pravítku při focení rány směřoval distálně místo proximálně. I když na fotografii č. 1 vidíme jednoznačnou lokalizaci rány a nesprávný distální směr pravítka nám může připadat bezchybný, v praxi potřebujeme pravítko pokládat stále stejným směrem (obr. č. 2), abychom fotografovali všichni stejným způsobem.

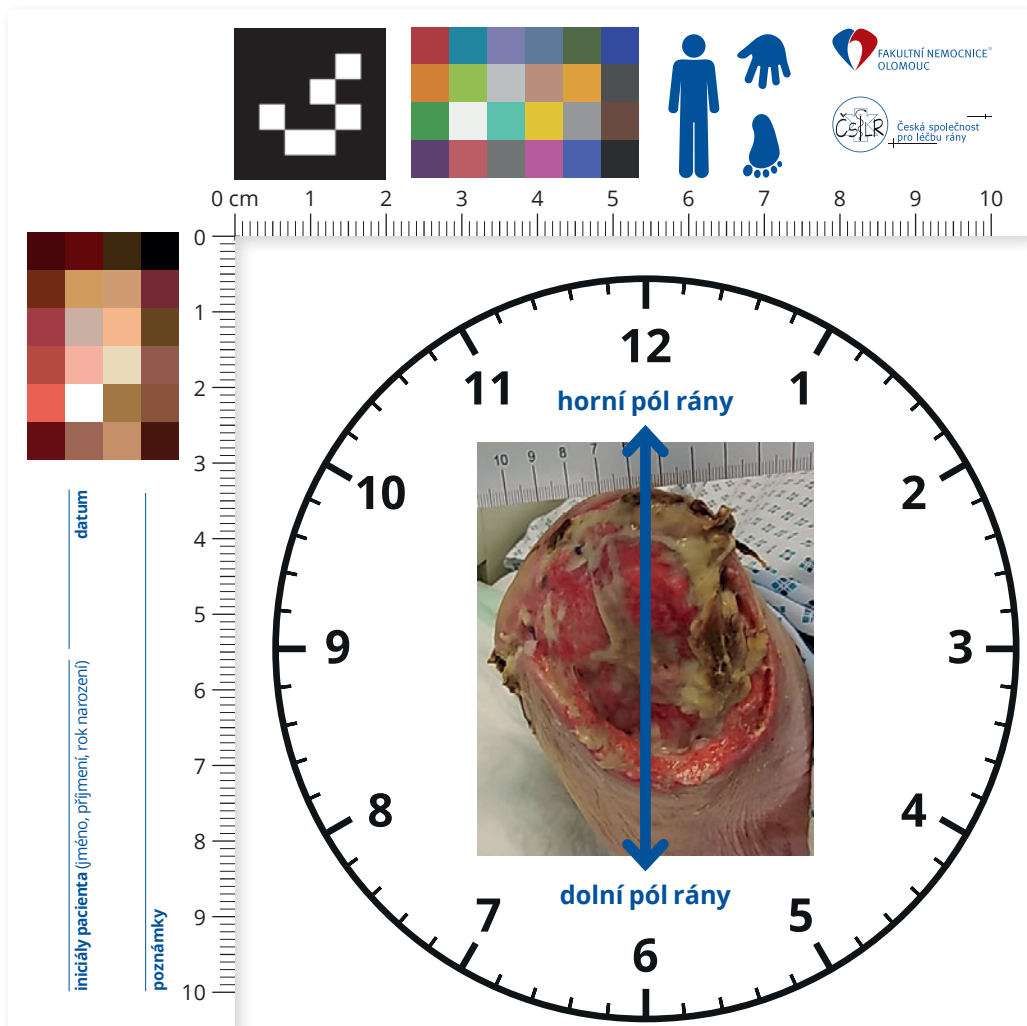
1. Nesprávný směr pravítka



1. Správný směr pravítka



Směry na noze – pahýl dolní končetiny



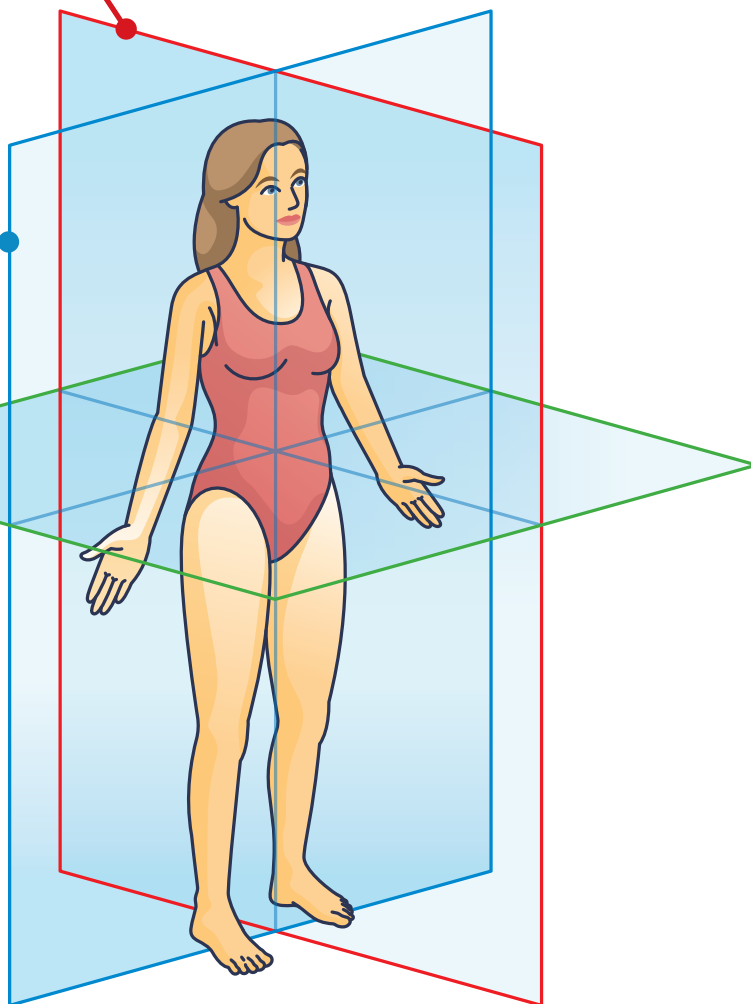
Amputace dolní končetiny ve stehně – v transversální rovině.


Pahýl dolní končetiny fotografujeme i s přední projekcí, ránu na pahýlu fotografujeme kolmo k ráně, s popisem lokalizace.

Sagitální rovina (sagittal plane)

Frontální rovina
(coronal plane)

Transverzální rovina
(transverse plane)





Použitá literatura:

European Oral Care in Cancer Group Oral Care Guidance and Support. Vedoucí pracovní skupiny B. Quinn (UK). Revize české verze prof. MUDr. Samuel Vokurka, Ph.D.

National Wound Care Strategy Programme: (2021) Recommendations for the Use of Digital Images in Wound Care.

IMI National Guidelines. A guide to Good Practice. Wound Management Photography.

Lead Author – Karen Rose-McGuckin. Date Created – April 2019. Revision Date – April 2022. Version – V1.

Ten top tips: wound photo documentation. Nancy Estocado and Joyce Black. Wounds International 2019 (Vol 10 Issue 3. www.woundsinternational.com)

Úloha fotodokumentace v ošetrovatelské praxi 21. století. Bakalářská práce České Budějovice 2020. Adam Karaffa, DiS.

Výzkum nemovitých Památek v ČR – aktuální metodické otázky průzkumu a dokumentace, ohrožené druhy památek a jejich vybrané exempláře. Mgr. Ladislav Bezděk, Ing. MgA. Martin Frouz, Ph.D. Národní památkový ústav, 2014. ISBN 978-80-7480-017-7

Garrido-Jurado, Sergio & Muñoz-Salinas, Rafael & Madrid-Cuevas, Francisco & Marín-Jiménez, Manuel. (2014). Automatic generation and detection of highly reliable fiducial markers under occlusion. Pattern Recognition. 47. 2280–2292. 10.1016/j.patcog.2014.01.005.

Fotografie: archiv autorů FN Olomouc

Ilustrace: archiv autorů FN Olomouc a stock.adobe.com